

VOLVO DE CECO NO PÓS-OPERATÓRIO RECENTE DE ABDOMINOPLASTIA

Torsion of the cecum in the early abdominoplasty postoperative

MARCO WILLIAMS BAENA DESTRO¹, CRISTINA DESTRO², VALDEMIR JOSÉ ALEGRE SALLES³,
ANTÔNIO BAPTISTA CAUDURO⁴, ROOSEVELT DE SÁ KALUME⁵

RESUMO

Introdução: A primeira referência sobre abdominoplastia foi feita em 1880; com o aprimoramento e a realização de um número cada vez maior deste tipo de operação, vieram também as complicações. **Relato do caso:** Paciente do sexo feminino, 38 anos, submetida a abdominoplastia devido a abdome flácido e globoso. A cirurgia transcorreu sem intercorrências. No 21º pós-operatório, a paciente retornou referindo parada de eliminação de gases e fezes, vômitos e distensão abdominal. Aos exames laboratoriais, evidenciou-se leucocitose, e à radiografia de abdome, obstrução intestinal completa de intestino delgado. Foi realizada laparotomia exploradora pela mesma incisão da abdominoplastia, que revelou distensão acentuada do intestino delgado em iminência de ruptura, causada por uma torção do ceco. Foi desfeita a torção e fixado o ceco, na goteira parietocólica direita, com pontos de fio inabsorvível, com posterior fechamento da parede abdominal. A paciente apresentou boa evolução, tendo recebido alta hospitalar no segundo dia de pós-operatório. **Conclusão:** Diante do caso e da revisão da literatura, os autores concluíram: 1. A deambulação precoce é muito importante para prevenção de complicações no pós-operatório; 2. O cirurgião não deve descartar outras complicações independentes da abdominoplastia, como a descrita, e intervir rapidamente; 3. A incisão clássica da abdominoplastia é suficiente para a abordagem do abdome e deve ser escolhida como opção inicial na eventualidade de uma complicação.

Descritores: Doenças do ceco, cirurgia. Obstrução intestinal, cirurgia. Abdome, cirurgia. Complicações pós-operatórias.

SUMMARY

Background: Abdominoplasty was first referred to in 1880. Its refinement and the realization of the growing numbers of this surgery, also brought on complications. **Case report:** The authors report the case of a 38 years old female patient who underwent abdominoplasty due to a flaccid and globose abdomen. The surgery proceeded without complications. The patient returned on the 21st postoperative day, complaining of cessation of elimination of gases and feces, vomiting and abdominal distention. The laboratory examinations confirmed leucocytosis and the abdominal X-ray displayed complete obstruction of the small bowel. The patient was submitted to an exploratory laparotomy through the same abdominoplasty incision, which showed a marked distension of the small bowel, ready to rupture due to torsion of the cecum. The torsion was undone and the cecum fixed in the right parietocolic goteira with non-absorbable sutures, followed by closure of the abdominal wall. The patient's progress was good, and she was discharged on the second postoperative day. **Conclusion:** Based on the case and a review of the literature, the authors conclude that: 1. Early walking is very important for preventing postoperative complications; 2. The surgeon should not reject others complications not restricted to the abdominoplasty, and act promptly; 3. The classical abdominoplasty incision is adequate for an abdominal approach and should be chosen as the initial option for an eventual complication.

Descriptors: Cecal diseases, surgery. Intestinal obstruction, surgery. Abdomen, surgery. Postoperative complications.

1. Membro Titular e Especialista da Sociedade Brasileira de Cirurgia Plástica; Professor Titular de Cirurgia Plástica do Departamento de Medicina da Universidade de Taubaté.
2. Residente de Cirurgia Geral do Hospital Regional de Taubaté.
3. Cirurgião Geral do Hospital Regional de Taubaté; Professor Assistente do Departamento de Medicina da Universidade de Taubaté.
4. Cirurgião Geral do Hospital Regional de Taubaté; Titular do Colégio Brasileiro de Cirurgias.
5. Coordenador da Residência de Cirurgia Geral - Hospital Regional de Taubaté; Cirurgião Geral e Torácico do Hospital Regional de Taubaté.

Correspondência para: Marco Willians Baena Destro
Rua Joaquim Tavares, 50 - Centro - Taubaté, SP, Brasil - CEP: 12020-280
Tel.: 0xx12 3632-4244 / Fax.: 0xx12 3633-4903
E-mail: marcodestro@uol.com.br

INTRODUÇÃO

A primeira referência sobre abdominoplastia foi feita, em 1880, por Demars e Marx, na França¹. Desde então, diversos autores contribuíram para a evolução da técnica cirúrgica.

Com o aprimoramento e realização de um número cada vez maior deste tipo de operação, vieram também as complicações. Algumas comuns, como seroma, hematoma, infecções de pele e, eventualmente, a necrose², e outras raras, como o quadro de obstrução intestinal aguda, que descreveremos a seguir.

RELATO DO CASO

Paciente do sexo feminino, R.A.R.T., 38 anos, submetida a abdominoplastia, devido a abdome flácido e globoso. A anestesia foi peridural e a cirurgia transcorreu sem intercorrências.

Evoluiu bem no pós-operatório, sem nenhuma anormalidade.

No 20º dia de pós-operatório, apresentou cólicas abdominais intensas, procurou o Pronto Socorro da sua cidade, sendo medicada com antiespasmódicos. Segundo informações prestadas pelo cirurgião geral que a atendeu, o abdome estava normal, apenas com ruídos hidroaéreos aumentados.

Foi atendida pela equipe de cirurgia plástica no 21º pós-operatório, quando referiu parada de eliminação de gases e fezes há um dia. O local da abdominoplastia encontrava-se sem sinais de infecção local, porém o abdome estava moderadamente distendido, com ruídos hidroaéreos aumentados.

Foi solicitada, então, avaliação da equipe de cirurgia geral, a qual manteve a paciente em observação. No mesmo dia, a paciente entrou em contato com a equipe de cirurgia plástica, referindo piora do quadro abdominal, com dores intensas, parada de eliminação de gases e fezes, vômitos e distensão abdominal. Foi, então, solicitada internação de urgência para avaliação clínica, hidratação, exames laboratoriais e estudo radiológico do abdome.

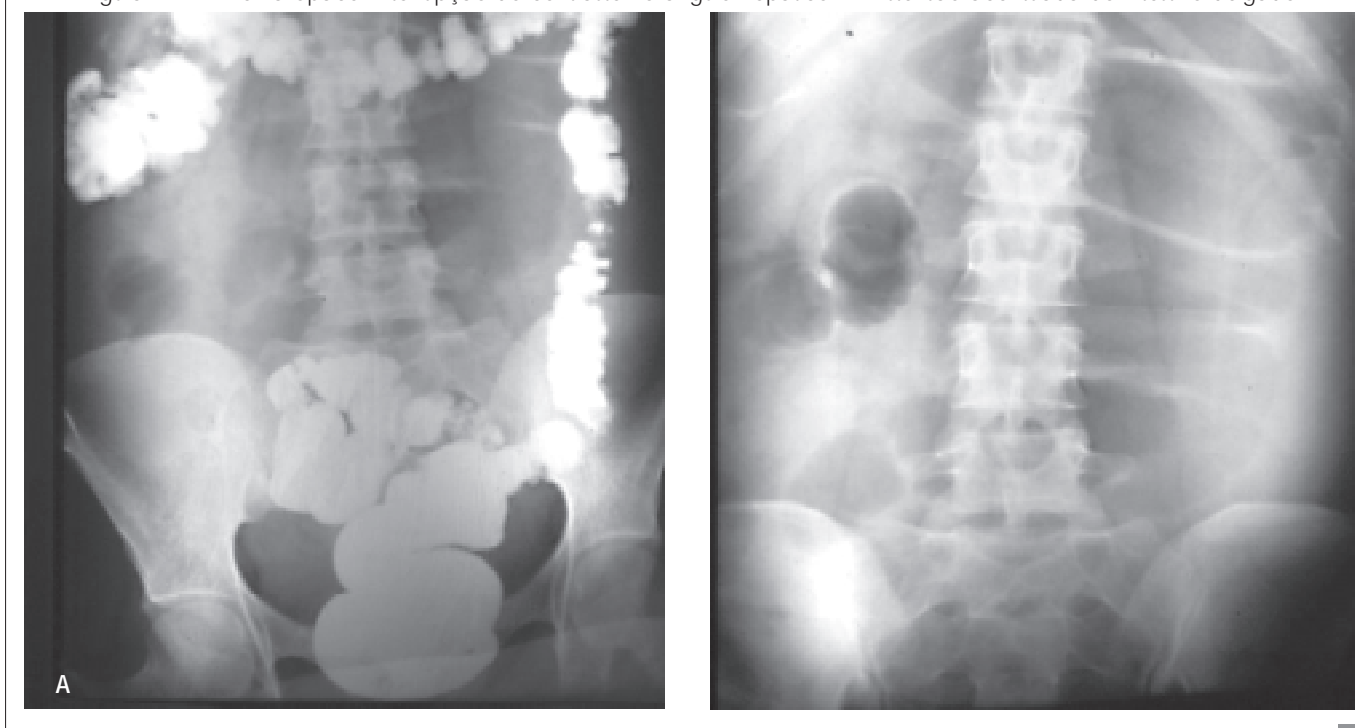
Os exames laboratoriais demonstraram: Hb 16.7g (vr: 15g-100%), Ht 50% (vr: 37% a 42%), leucócitos 19.600 mm³ (vr: 5.000 a 10.000 mm³) com 3% de bastonetes, uréia 34 mg/dl (vr: 10 a 50 mg/dl), creatinina 0.7 mg/dl (até 1.5 mg/dl), sódio 144 mEq/L (vr: 130 a 144 mEq/L), potássio 4.5 mEq/L (vr: 3.4 a 5.0 mEq/L), potássio 3.8 mEq/L (vr: 3.4 a 5.0 mEq/L).

O estudo radiológico simples do abdome demonstrou distensão acentuada das alças do intestino delgado, com níveis hidroaéreos. O enema opaco realizado logo a seguir constatou interrupção do contraste ao nível do ângulo hepático do cólon (Figura 1).

Conduta

Após discussão do caso com a equipe de cirurgia geral, foi indicada laparotomia exploradora, com uma incisão mediana, supra e infra-umbilical. A equipe de cirurgia plástica sugeriu, a princípio, iniciar a operação pela mesma incisão da abdominoplastia e, se necessário, complementar com a incisão mediana. A decisão foi acertada, pois foi possível realizar todo o procedimento pela incisão da abdominoplastia, evitando-se, assim, problemas estéticos posteriores.

Figura 1 – A: Enema opaco: interrupção do contraste no ângulo hepático. B: Distensão acentuada do intestino delgado.



Durante a cirurgia, foi encontrada distensão acentuada do intestino delgado em iminência de ruptura, sendo necessário puncioná-lo para retirada de gases e exploração da cavidade. Foi encontrada a causa da obstrução, uma variação anatômica do ceco, que apresentava um meso longo e não fixo, facilitando, no pós-operatório, a torção do mesmo com a decorrente obstrução intestinal. Foi desfeita a torção e fixado o ceco, na goteira parietocólica direita, com pontos inabsorvíveis, com posterior fechamento da parede abdominal.

A paciente evoluiu bem, tendo recebido alta hospitalar no segundo dia de pós-operatório, sem anormalidades (Figuras 2 e 3).

DISCUSSÃO

Junto à evolução da abdominoplastia, vieram as complicações deste procedimento cirúrgico, sendo algumas delas tidas como resultados insatisfatórios e outras mais graves podendo resultar em óbito (1:13.000)³.

Em estudo realizado por Grazer e Goldwyn⁴, em 10.490 abdominoplastias, verificaram-se como complicações: infecções de parede abdominal em 7,3%, deiscência de sutura em 5,4%, trombose venosa profunda em 1,1%, embolia pulmonar 0,8% e 0,02% de óbito. Outras complicações graves, como gangrena por sinergismo bacteriano no retalho, podem ocorrer, quando associada a outras cirurgias, como histerectomia.

Com a retirada em excesso de pele e do subcutâneo associada à plicatura do músculo reto abdominal, a pressão intra-abdominal pode se elevar a 12 mmHg, determinando seqüelas fisiológicas adversas, progredindo para hipertensão intra-abdominal e podendo evoluir para síndrome comparti-

mental intra-abdominal. A demora no diagnóstico e tratamento resulta em aumento do risco de danos renais, isquemia intestinal, com insuficiência respiratória e óbito⁵.

No caso relatado, pensou-se inicialmente em Síndrome de Ogilvie ou pseudo-obstrução aguda do cólon, que é uma entidade também rara, que ocorre em pacientes hospitalizados, submetidos à cirurgia recente ou trauma, e que têm em comum a pouca mobilidade no pós-operatório imediato. Sua fisiopatologia ainda é desconhecida, parecendo ser devido à alteração no equilíbrio dos estímulos simpáticos e parassimpático, da inervação autônoma dos cólons. Diferentemente do volvo do ceco, a abordagem desta enfermidade é eminentemente clínica, como reposição hidroeletrólítica adequada, aspiração por cateterismo naso-gástrico, tratamento da doença básica e descompressão por colonoscopia⁶.

Já o volvo de ceco é uma condição clínica incomum, podendo determinar um quadro de choque irreversível devido à gangrena intestinal, acidose metabólica, translocação bacteriana e distúrbios pós-reperusão. O volvo cecal é a segunda causa de torção intestinal, ficando atrás do sigmoideano; o diagnóstico é pouco comum e a descompressão não operatória raramente é possível⁷.

A propensão à torção ocorre devido a um duplo defeito do desenvolvimento, correspondendo a um ceco-cólon móvel e alargado, rodado e localizado no centro do abdome. Pode apresentar episódios de obstrução intestinal com resolução espontânea, entretanto, um episódio agudo de obstrução e estrangulamento pode determinar aumento da morbi-mortalidade neste caso. Sendo que a mortalidade do volvo cecal varia de 10 a 15%, se o cólon for viável, e de 30 a 40% se existir gangrena intestinal⁸.

Figura 2 - A: Pré-operatório da abdominoplastia. B: Pós-redução do volvo de ceco.

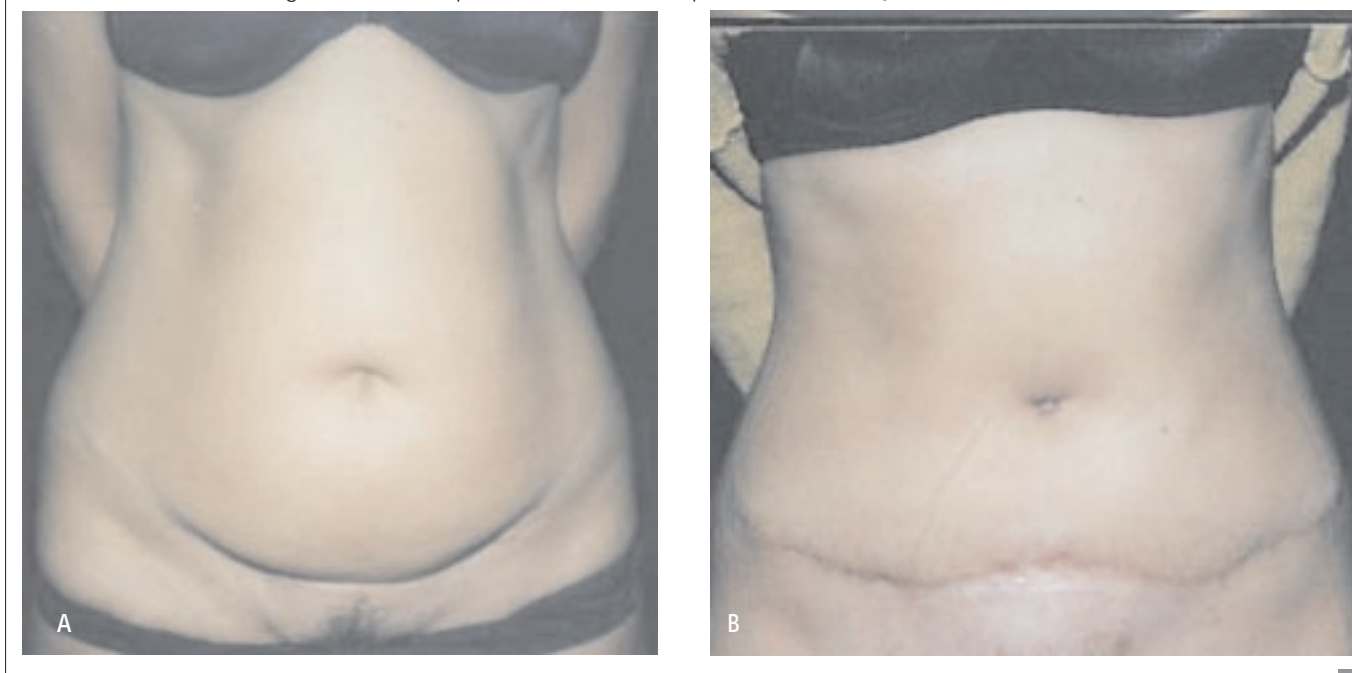
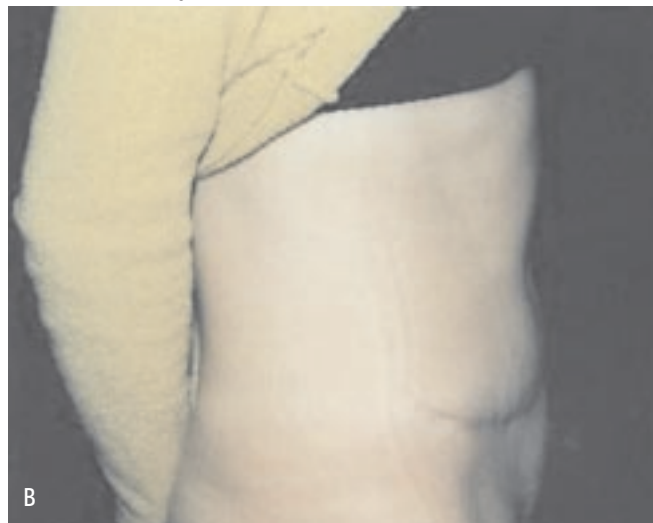
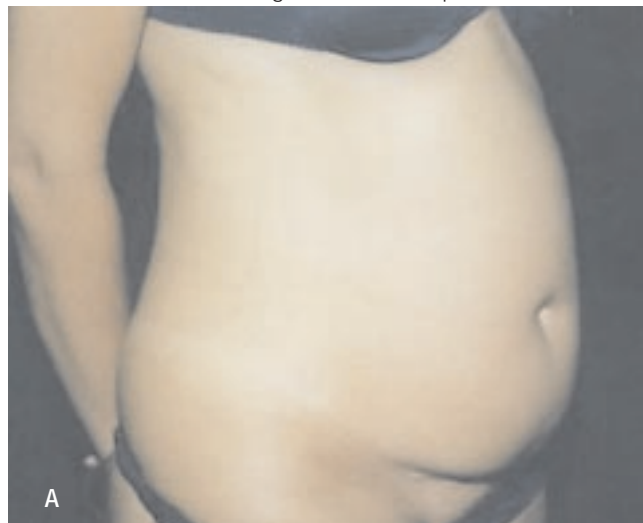
Figura 3 – A: Pré-operatório da abdominoplastia. B: Pós-redução do volvo de ceco.



O quadro clínico do volvo de ceco pode ser agudo ou não, onde encontramos: dor abdominal, distensão e constipação, seguido de náuseas e vômitos. Pode haver timpanismo e ausência de peristaltismo se ocorrer gangrena ou perfuração, manifestando-se como abdome agudo.

Uma série de fatores pode influenciar no desenvolvimento do volvo, como: dieta rica em resíduos, constipação crônica, abuso de laxantes, doença de Chagas, doenças neurológicas, doenças mentais e gravidez. No caso relatado, os fatores prováveis foram repouso excessivo e constipação.

O diagnóstico é realizado por radiografia simples abdominal, enema opaco e tomografia computadorizada. A tomografia computadorizada pode ser específica, identificando o volvo cecal e o comprometimento vascular, devido à torção do mesentério, com sinais de colite isquêmica na parede do cólon⁹.

As condutas cirúrgicas divergem entre distorção, punção esvaziadora e fixação do ceco, como o realizado na paciente em questão, até ressecção intestinal, cecostomia e desvolvulação colonoscópica. Sendo que a colonoscopia se demonstra menos eficaz nos volvulos do cólon direito e ceco¹⁰.

CONCLUSÕES

1. A deambulação precoce do paciente no pós-operatório da abdominoplastia é muito importante para prevenção de complicações no pós-operatório, como trombozes e mesmo quadros obstrutivos, como o descrito, ou suboclusivos, como a síndrome de Ogilvie.
2. O cirurgião não deve descartar, no pós-operatório, outras complicações independentes da abdominoplastia, como a descrita, e intervir rapidamente.

3. A incisão clássica da abdominoplastia é suficiente para a abordagem de quase todo o abdome e deve ser escolhida como opção inicial na eventualidade de uma complicação como a descrita.

AGRADECIMENTOS

Ao Dr. José Marcos Mélega, pela orientação e auxílio na elaboração deste trabalho.

REFERÊNCIAS BIBLIOGRÁFICAS

1. Demars & Marx - citato em Voloir P. Opérations plastiques susaponévrotiques sur la paroi abdominale antérieure. Thèse, Paris, 1960.
2. Hakme F. Evolução histórica das abdominoplastias. In: Anais do Simpósio Brasileiro de Abdominoplastias. São Paulo: Sociedade Brasileira de Cirurgia Plástica;1982.
3. Yoho RA, Romaine JJ, O'Neil D. Review of the liposuction, abdominoplasty, and face-lift mortality and morbidity risk literature. *Dermatol Surg.* 2005;31(7 pt 1):733-43.
4. Grazer FM, Goldwyn RM. Abdominoplasty assessed by survey, with emphasis on complications. *Plast Reconstr Surg.* 1977;59(4):513-7.
5. Britt RC, Gannon T, Collins JN, Cole FJ, Weireter LJ, Britt LD. Secondary abdominal compartment syndrome: risk factors and outcomes. *Am Surg.* 2005;71(11):982-5.
6. Accetta I, Accetta P, Maia AM, Duarte AJV, Accetta AC, Accetta AF. Síndrome de Ogilvie tratada por transversostomia: relato de caso. *Rev Bras Colo-proctol.* 2004; 24(1):65-7.
7. Majeski J. Operative therapy for cecal volvulus combining resection with colopexy. *Am J Surg.* 2005;189(2):211-3.
8. Tirol FT. Recurrent cecocolic torsion: radiological diagnosis and treatment. *JSLs.* 2003;7(1):23-31.
9. Hiltunen KM, Syrja H, Matikainen M. Colonic volvulus. Diagnosis and results of treatment in 82 patients. *Eur J Surg.* 1992;158(11-12):607-11.
10. Ostergaard E, Halvorsen JF. Volvulus of the caecum. An evaluation of various surgical procedures. *Acta Chir Scand.* 1990;156(9):629-31.