

# Doença de Dupuytren: nossa conduta

## *Dupuytren's disease: our conduct*

CARLA COLADO DIB<sup>1</sup>,  
 JOSÉ DE GERVAIS<sup>2</sup>,  
 CARLOS GUSTAVO ZAHLUTH  
 MONTEIRO<sup>3</sup>,  
 ERNESTO MENDOZA<sup>3</sup>,  
 RAÚL ALEXANDER PÉREZ  
 PIMENTEL<sup>3</sup>

Trabalho realizado no Serviço de Cirurgia Plástica e Reparadora da Mão – Santa Casa da Misericórdia, Enfermaria 11, Rio de Janeiro, RJ. Trabalho apresentando no 2º Congresso do DESC – São Paulo, SP, em fevereiro de 2008. Trabalho apresentando na Jornada de Búzios, RJ, em abril de 2008. Artigo recebido: 04/07/2008. Artigo aceito: 20/10/2008

### RESUMO

**Introdução:** A doença de Dupuytren é caracterizada pela contratura em flexão progressiva dos dígitos, o que pode levar à incapacidade funcional da mão. O objetivo deste trabalho é preconizar uma técnica operatória eficaz e menos traumática para conduzir a doença. **Método:** Foram tratados cirurgicamente 55 pacientes em vários estágios da doença. **Resultados:** Em todos os casos, foram obtidos resultados satisfatórios, com bom retorno dos pacientes às suas atividades.

**Descritores:** Contratura de Dupuytren/cirurgia. Fascia/cirurgia. Mão/cirurgia.

### SUMMARY

**Introduction:** The Dupuytren's disease is characterized by the progressive contracture in flexion of the digits, which could carry the hand to a full functional incapacity. The purpose of this study is precognize an efficient operative technique less traumatic for treating the disease. **Methods:** Fifty-five patients underwent to surgery, in different levels of the disease, were analyzed. **Results:** In all of the cases were obtained satisfactory results, returning the patients to their activities.

**Descriptors:** Dupuytren's contracture/surgery. Fascia/surgery. Hand/surgery.

### INTRODUÇÃO

A Doença de Dupuytren foi mencionada inicialmente por Henry Cline e Astley Cooper (Londres)<sup>1,2</sup>, porém descrita e publicada pela primeira vez por Guillaume Dupuytren, na França, em 1832<sup>1,2</sup>. É caracterizada pela contratura progressiva da fásia palmar superficial e seus prolongamentos digitais, levando a uma deformidade em flexão das articulações metacarpofalangeanas e interfalangeanas (Figura 1)<sup>1-4</sup>. Sua maior incidência é em homens (10:1), brancos, entre quinta e sétima décadas de vida<sup>1,2</sup>. Acomete frequentemente a mão dominante, sendo comum a bilateralidade e, neste caso, a deformidade é mais importante na mão dominante (Figura 2)<sup>1,2</sup>. Estudos revelam ser uma doença hereditária, autossômica dominante, contudo, existe alta incidência em pacientes epiléticos, alcoólatras, diabéticos e acamados por longo período, permanecendo, portanto, sua etiologia ainda obscura<sup>1,2</sup>.

Os autores descrevem sua experiência no tratamento de 55 casos atendidos e tratados cirurgicamente na 11ª Enfermaria da Santa Casa da Misericórdia do Rio de Janeiro – Cirurgia Plástica e Reparadora da Mão.

### MÉTODO

No período de janeiro de 2003 a dezembro de 2007, 55 pacientes atendidos em nosso ambulatório apresentavam doença de Dupuytren, com flexão de metacarpofalangeanas maior que 30° e/ou flexão de interfalangeana em qualquer grau.

A idade variou de 41 a 86 anos (média de 68,9 anos), sendo sete (15,5%) pacientes do sexo feminino e 48 (84,5%) do sexo masculino. Vinte (36,3%) pacientes apresentavam a mão dominante acometida, cinco (9,2%), a mão contra-lateral, e trinta, acometimento bilateral, sendo mais acentuada na mão dominante (54,5%).

1. Membro Especialista da Sociedade Brasileira de Cirurgia Plástica.

2. Membro Titular da Sociedade Brasileira de Cirurgia Plástica. Regente do Serviço de Cirurgia Plástica e Reparadora da Mão-Santa Casa da Misericórdia - RJ Enfermaria 11.

3. Membro Residente do Serviço de Cirurgia Plástica e Reparadora da Mão-Santa Casa da Misericórdia - RJ Enfermaria 11.

Todos os casos foram tratados cirurgicamente, com bloqueio de plexo braquial a nível axilar, sedação, esvaziamento venoso e colocação de manguito pneumático mantendo o dobro da pressão arterial sistólica. Ainda seguindo o protocolo da Enfermaria, foi retirada apenas a fáscia acometida através de incisão em ziguezague longitudinalmente, tomando-se cuidado com os feixes neurovasculares dos dígitos (Figuras 3 e 4). Outras estruturas, como articulações, não estavam acometidas, não sendo necessário nenhum tipo de intervenção.

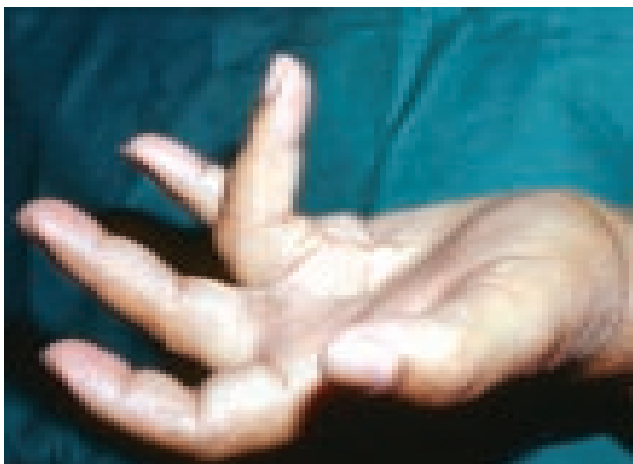Após hemostasia rigorosa, as incisões foram fechadas com pontos simples de nylon 5.0 (raramente utilizamos drenos), sendo colocada gaze vaselinada em toda ferida e gaze seca entre os dedos, atadura e tala de gesso para manter a extensão dos dígitos operados por duas semanas (Figura 5). Mantemos a mão elevada e realizamos exercícios gravitacionais.

Foram administradas 2g de cefazolina per-operatória, permanecendo apenas analgesia no pós-operatório.


Após duas semanas, a tala foi retirada e todos os pontos removidos. Os pacientes foram então enviados à terapia da mão para reabilitação e confecção de órteses para ganho de extensão (Figura 6).

## RESULTADOS

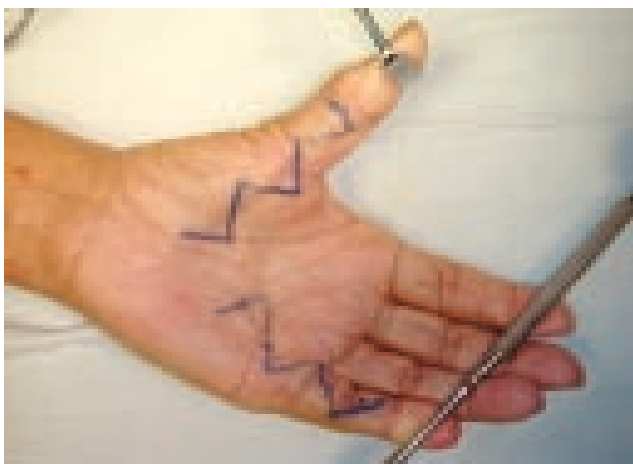
Dos 55 pacientes operados, 43 tiveram excelente evolução, com boa cicatrização e pouco edema, três apresentaram uma pequena deiscência da sutura. Três pacientes apresentaram quadro de infecção e foram tratados com cefalexina 500mg/dia por sete dias de 6/6h e curativos em dias alternados realizados em nossa Enfermaria. Dois pacientes apresentaram



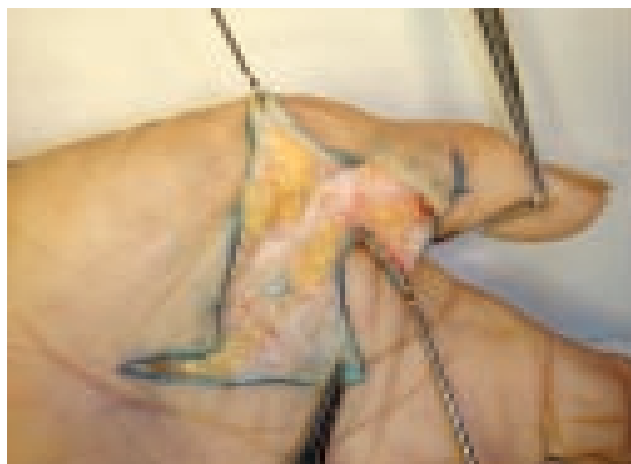
*Figura 1 – Contratura em flexão da articulação metacarpofalangeana e interfalangeana de dedo anular direito.*



*Figura 2 – Acometimento bilateral.*



*Figura 3 – Marcação em ziguezague longitudinal.*



*Figura 4 – Fáscia acometida.*

sofrimento de pele, um, edema importante e hiperemia da ferida operatória, um, hipertrofia de cicatriz, um, rigidez articular, e um exibiu necrose local com necessidade de enxerto de pele com realização de curativo de Brown (Figuras 7 a 9).

Em 54 casos, ao final de um mês de pós-operatório, os pacientes apresentavam boa abertura da mão, com restituição de sua função. O paciente com rigidez articular evoluiu satisfatoriamente após seis meses de fisioterapia.

## DISCUSSÃO

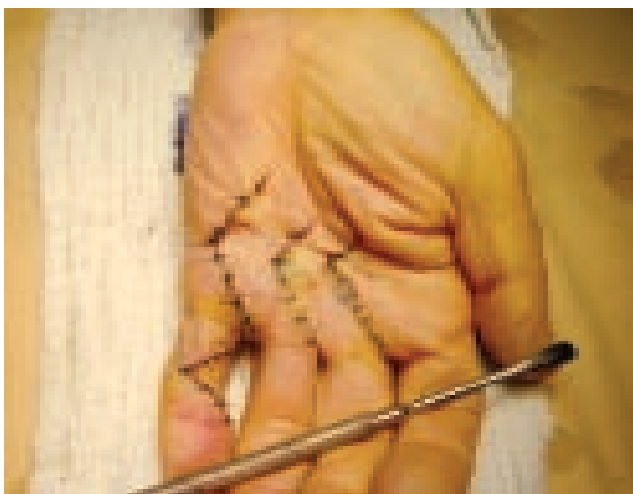
O processo de evolução da doença de Dupuytren leva à deformidade em flexão da mão acometida, levando-a a incapacidade funcional<sup>1-4</sup>.

Várias são as técnicas descritas para o tratamento desta doença. Na fasciectomia total, retira-se toda fásia palmar

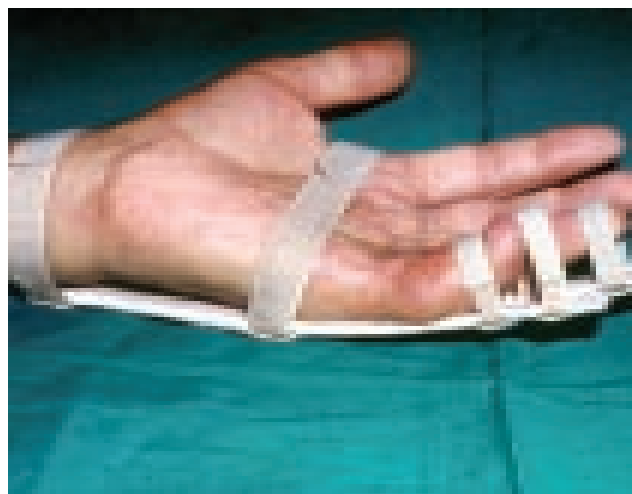superficial, inclusive a não acometida, visando a não recidiva, contudo, aumenta o risco de complicações, como hematoma, edema e conseqüente rigidez articular<sup>1,2,4,5</sup>.

Na dermofasciectomia, retiramos toda a fásia e também a derme, realizando enxertia local, pois alguns autores defendem que o processo patológico reside no tecido celular subcutâneo. O risco de infecção e necrose do enxerto existe, necessitando de acompanhamento rigoroso nos curativos e da fisioterapia da mão com uso precoce de órtese. É indicada, segundo Hueston (autor desta técnica), para casos de recidiva ou pacientes com fatores de risco como diabéticos, hepatopatas, alcoólatras e epiléticos<sup>1,2,4,5</sup>.

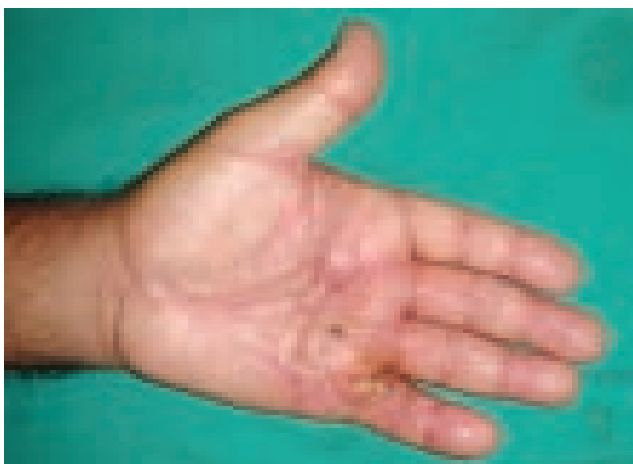A técnica da palma aberta, descrita por McCash, é indicada para acometimento de três ou mais dígitos. Consideramos esta uma excelente técnica, por diminuir o risco de hematoma e de edema, porém de difícil aplicação em nosso



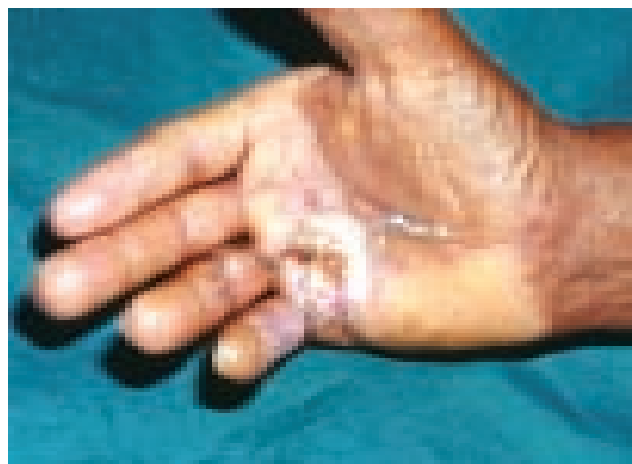*Figura 5 – Fechamento de pele com ponto simples.*



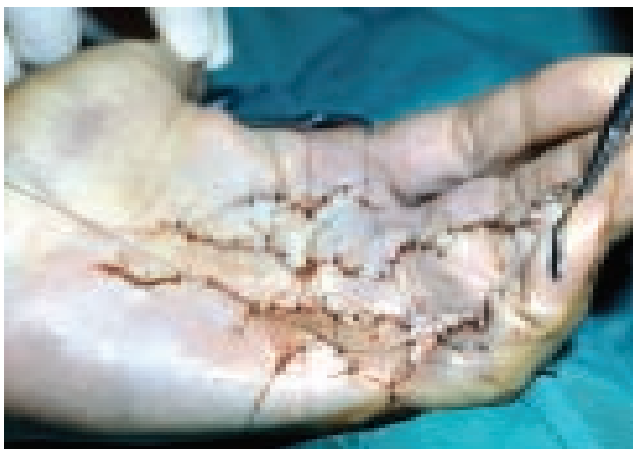*Figura 6 – Órtese para ganho de extensão.*




*Figura 7 – Pós-operatório de 1 mês.*



*Figura 8 – Infecção em ferida operatória.*



**Figura 9** – Enxerto de pele após necrose local.



**Figura 10** – Doença de Dupuytren em dedo médio, anular e mínimo.

serviço, em decorrência da carência da população que atendemos. Contudo, com essa técnica, há dificuldade de acompanhamento dos curativos, os quais devem ser constantes, pois a cicatrização é lenta, e há risco de infecção<sup>1,2,4,6</sup>.

Temos, ainda, a fasciectomia percutânea, que pode ser realizada a nível ambulatorial, em pacientes idosos e, em jovens, como primeira intervenção. É rápida, realizada com anestesia local, deixando uma pequena cicatriz. Tem como adversidade a alta recidiva, que está em torno de 50% em cinco anos, e por ser contra-indicada em IFP e IFD devido ao feixe neurovascular<sup>1-4,6-8</sup>.

Na técnica da fasciectomia parcial, é retirada apenas a fásia acometida pela doença, e esta pode ser realizada com várias incisões, como zetaplastia, longitudinal reta, em VY, transversa, longitudinal completada com zeta nas pregas e, a incisão de Brunner (longitudinal em ziguezague)<sup>1,2,4</sup>.

É claro que cada técnica tem sua indicação, e cada cirurgião, sua técnica de escolha, sendo estes critérios importantíssimos na hora de realizar qualquer cirurgia. Contudo, em nosso serviço acreditamos que a fasciectomia parcial, com retirada da fásia acometida pela doença através de uma incisão longitudinal em ziguezague, é a melhor opção (Figura 10).

### CONCLUSÃO

A fasciectomia parcial com incisão em ziguezague é uma excelente escolha para tratamento da doença de Dupuytren, pois se retira toda a fásia comprometida através de uma

incisão generosa. Esta incisão permite boa visualização das estruturas, principalmente nos dígitos, onde conseguimos expor os feixes neurovasculares, diminuindo as chances de lesão dos mesmos, diminuimos o edema e com ele as chances de rigidez articular, permitindo ao paciente melhor reabilitação da mão e retorno mais rápido às suas atividades. Em casos de acometimento de mais de um dígito, utilizamos marcações em ziguezague paralelas, tendo o cuidado de manter a integridade da ponte tecidual.

### REFERÊNCIAS

1. Chakkour I, Gomes MD. Contratura de Dupuytren. In: Pardini Jr. A, ed. Cirurgia da mão, lesões não traumáticas. 2<sup>nd</sup> ed. São Paulo:Medbook;2008. p.253-61.
2. Mc Grouther DA. Dupuytren's contracture. In: Green's operative hand surgery. 5<sup>th</sup> ed. Philadelphia:Elsevier;2005. p.159-85.
3. Chase RA. Dupuytren's disease. In: Atlas of the hand surgery. 1<sup>st</sup> ed. Philadelphia:W.B. Saunders;1973. p.378-86.
4. Lister G. Dupuytren's disease. In: Lister's the hand. 4<sup>th</sup> ed. Rio de Janeiro:Revinter;2002. p.523-38.
5. Tonkin MA, Burke FD, Varian JP. Dupuytren's contracture: a comparative study of fasciectomy and dermofasciectomy in one hundred patients. J Hand Surg [Br]. 1984;9(2):156-62.
6. McCash CR. The open palm technique in Dupuytren's contracture. Br J Plast Surg. 1964;17:271-80.
7. Moraes Neto GP, Chambriard C, Knackfuss I, Osório L, Couto P. Fasciotomia percutânea na correção da deformidade da articulação metacarpofalângica na contratura de Dupuytren. Rev Bras Ortop. 1996;31(4):347-50.
8. Freitas AD, Pardini Jr. AG, Neder Filho AT. Contratura de Dupuytren: tratamento pela técnica da palma aberta. Rev Bras Ortop. 1997;32(4):301-4.

#### Correspondência para:

Carla Colado Dib  
Av. Nossa Senhora de Copacabana, 698 apt 1101 - Copacabana - Rio de Janeiro - RJ  
E-mail: dracarladib@hotmail.com