

Avaliação da permeabilidade das vias aéreas com a utilização dos enxertos expansores (*spreader grafts*) em rinoplastia: estudo preliminar

Permeability evaluation of the air flow using spreader grafts in rhinoplasty: preliminary study

VICTOR DINIZ DE POCHAT¹
 NIVALDO ALONSO²

RESUMO

Introdução: Os enxertos expansores (*spreader grafts*) vêm sendo utilizados em rinoplastias desde 1983 e sua utilização se tornou rotineira. Entretanto, não existem estudos comprovando a eficácia na melhora do fluxo nasal após utilização dos enxertos alargadores. **Objetivo:** O objetivo desse estudo foi avaliar prospectivamente a utilização dos enxertos expansores em rinoplastias, analisando o grau de melhora na permeabilidade e fluxo nasal desses pacientes, por meio da rinometria acústica e espelho de Altmann. **Método:** Foram operados 7 pacientes, com idade entre 23 e 35 anos, no período de março a agosto de 2009. Os pacientes apresentavam queixa estética como motivação primária e durante o procedimento cirúrgico foram colocados enxertos expansores bilateralmente, através de exorinoplastia. Nos períodos pré e pós-operatório de 3 meses, os pacientes foram submetidos à realização de medidas rinométricas e de fluxo nasal com auxílio do espelho de Altmann. **Resultados:** No período observacional, não houve complicação relacionada à remoção da cartilagem septal ou ao uso dos enxertos expansores. As análises rinométricas e do espelho de Altmann demonstraram objetivamente a efetividade dos enxertos alargadores na prevenção de alterações funcionais após rinoplastias. **Conclusão:** Os dados desse estudo sugerem que a utilização dos enxertos expansores se mostrou eficaz, por meio de melhor avaliação funcional realizada no pós-operatório pela rinometria acústica.

Descritores: Rinoplastia/métodos. Rinometria acústica/métodos. Nariz/cirurgia.

SUMMARY

Introduction: Spreader grafts have been used in rhinoplasty since 1983, and over the years, its use became routine. However, there are no studies proving the effectiveness in improving nasal air flow after the use of spreader grafts. **Objective:** The objective of this study was to evaluate prospectively the use of spreader grafts in rhinoplasty, analyzing the degree of improvement in nasal permeability and nasal flow of those patients through acoustic rhinometry and Altmann mirror. **Method:** This study included 7 patients between 23 and 35 years, operated from March to August, 2009. The patients aesthetics complains were the primary motivation and during surgery, graft expanders were placed bilaterally through open rhinoplasty. In the pre and 3 months, post operative, patients were under rhinometric measures and nasal flow through the Altmann mirror. **Results:** During the observation period, there were no complication related to the septal cartilage harvested or the use of graft expanders. Rhinometric analysis and mirror Altmann objectively demonstrated the effectiveness of spreader grafts in the prevention of functional changes after rhinoplasty. **Conclusion:** The results suggested that the use of spreader graft is effective, using acoustic rhinometric as a post operative method of evaluation.

Descriptors: Rhinoplasty/method. Acoustic rhinometry/methods. Nose/surgery.

Trabalho realizado no Serviço de Cirurgia Plástica do Hospital das Clínicas (HUPES) da UFBA – Salvador, BA.

Artigo submetido no SGP (Sistema de Gestão de Publicações) da RBCP.

Artigo recebido: 11/12/2009
 Artigo aceito: 18/1/2010

1. Membro titular da Sociedade Brasileira de Cirurgia Plástica; Médico assistente da Disciplina de Cirurgia Plástica da Universidade Federal da Bahia.
2. Professor livre-docente, Chefe do Serviço de Cirurgia Craniomaxilofacial da Divisão de Cirurgia Plástica e Queimaduras do Hospital das Clínicas da Faculdade de Medicina da Universidade de São Paulo (HC-FMUSP).

INTRODUÇÃO

Os enxertos expansores (*spreader grafts*) vêm sendo utilizados em rinoplastias pelos cirurgiões plásticos e otorrinolaringologistas desde 1983¹. Inicialmente seu uso era indicado preferencialmente em casos de deformidade em “V” invertido no dorso nasal e em grandes reduções do dorso ósteo-cartilaginoso. Atualmente sua utilização se tornou rotineira nas rinoplastias primárias e, principalmente, nas rinoplastias secundárias²⁻⁹. Retalhos das cartilagens laterais superiores, chamados de *spreader flaps*, e outros enxertos foram descritos mais recentemente como alternativa para reconstrução do terço médio, com aplicabilidade ainda não definida^{10,11}.

O método descrito por Sheen consiste em aumentar o ângulo da válvula nasal interna, por meio da interposição de enxertos em forma de “palitos” entre o septo e as cartilagens laterais superiores, resultando em maior suporte do terço médio do nariz e melhora na respiração. Ao longo dos anos, as indicações foram ampliadas, sendo também utilizados para correção de desvios septais, correção de narizes curtos, controle e prevenção de colapso do terço médio nasal e melhor definição das linhas estéticas dorsais^{1-5,8,12}.

As válvulas nasais internas são definidas pela junção entre o septo e a porção caudal da cartilagem lateral superior, formando um ângulo que deve medir entre 10 e 15 graus¹³⁻¹⁵. Segundo o princípio de Bernoulli, ao passar pelas válvulas nasais, ocorre uma aceleração da corrente de ar devido ao estreitamento da região, levando a uma diminuição da pressão intraluminal, podendo ocasionar colapso inspiratório. Nos casos em que as cartilagens laterais superiores são frágeis ou após procedimento cirúrgico em que ocorra separação das cartilagens laterais do septo, deformidade ou colapso podem ser observados no exame do paciente¹⁵.

O conhecimento da anatomia nasal e da fisiologia da respiração sugere o impacto positivo que os enxertos expansores determinam na ampliação do ângulo da válvula nasal interna e na prevenção do colapso desta durante a inspiração^{6,9,16-18}. Estudos clínicos têm demonstrado a efetividade dos enxertos expansores no tratamento de deformidades estéticas e funcionais, entretanto avaliações objetivas são pouco descritas na literatura, não sendo possível mensurar a capacidade desses enxertos em melhorar a função nasal^{3,6,9}.

Rinometria acústica

Mensurar a função nasal objetivamente é um desafio constante para cirurgiões plásticos, otorrinolaringologistas e fonoaudiólogos. A análise subjetiva do paciente tem importância, porém não define com precisão o grau de obstrução e tampouco o grau de melhora após um procedimento cirúrgico, seja para correção de desvios septais ou para correção de colapso das válvulas nasais. Dentre os métodos atualmente disponíveis para avaliação da função respiratória, os mais utilizados são

a rinomanometria computadorizada e a rinometria acústica. A respiração pode ainda ser mensurada pela utilização do espelho nasal milimetrado de Altmann^{19,20}.

A rinometria acústica é uma técnica objetiva, rápida e não-invasiva, que permite avaliar a geometria tridimensional das cavidades nasais em relação à distância das narinas, por meio de reflexões de ondas acústicas durante a respiração. É um exame facilmente reprodutível, pois necessita de mínima colaboração do paciente e apresenta pequeno coeficiente de variação, comparado à rinomanometria computadorizada¹³⁻¹⁵. A área de secção mínima transversa (ASMT) corresponde à válvula nasal no rino-grama. A aplicação desse exame é ampla, permitindo o estudo de desvios septais, deformidades das válvulas, hipertrofias de cornetos, rinite alérgica, resposta a um determinado tratamento cirúrgico, entre outros¹⁵.

O uso do espelho milimetrado de Altmann foi indicado nesse estudo em decorrência de sua facilidade de reprodução e manipulação, com o objetivo de avaliar o fluxo nasal e a título de análise comparativa com a rinometria acústica. Esse exame é muito realizado por fonoaudiólogos, com o objetivo de analisar modificações da aeração nasal em pacientes submetidos a determinadas terapias ou mudança de hábitos^{19,20}.

O objetivo deste estudo foi avaliar prospectivamente a utilização dos enxertos expansores em rinoplastias, analisando o grau de melhora na permeabilidade e fluxo nasal desses pacientes, por meio da rinometria acústica e espelho milimetrado de Altmann.

MÉTODO

No período de março a agosto de 2009, 7 pacientes atendidos no ambulatório de Cirurgia Plástica do Hospital das Clínicas da Universidade Federal da Bahia foram submetidos a tratamento cirúrgico do nariz, com utilização dos enxertos expansores, no Hospital Universitário - HUPES. O trabalho foi aprovado pelo Comitê de Ética em Pesquisa do Hospital das Clínicas da Faculdade de Medicina da Universidade Federal da Bahia.

Foram incluídos nesse estudo pacientes que desejaram se submeter a rinoplastia, apresentando queixa estética como fator primário, com idade entre 23 e 35 anos. Pacientes tabagistas e portadores de comorbidades limitantes foram considerados inegáveis para o estudo.

Todos os pacientes foram submetidos à exorinoplastia e à liberação da cartilagem septal das cartilagens laterais superiores, sendo realizado tratamento das deformidades específicas de acordo com a necessidade em cada caso. Em 100% dos casos foram confeccionados *spreader grafts* utilizando cartilagem autógena septal como área doadora. O comprimento dos enxertos foi definido utilizando-se como parâmetro caudal o septo caudal e, como parâmetro cefálico, a transição ósteo-cartilaginosa septal. A espessura e a altura dos enxertos foram de, aproximadamente, 1 mm e 3 mm, respectivamente. Em todos os

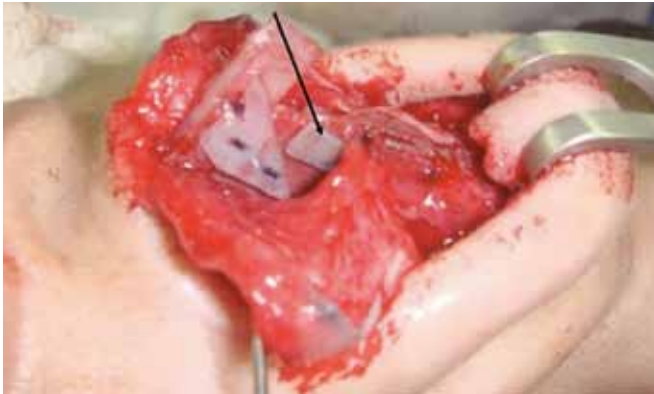


Figura 1 – Spreader graft (seta).

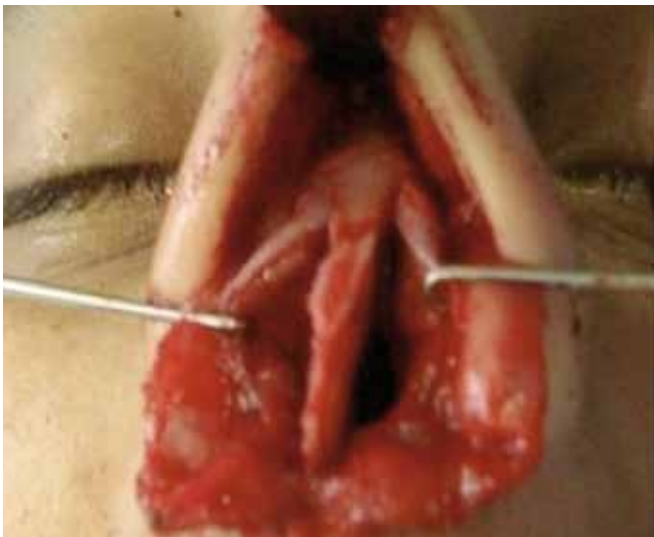


Figura 2 – Septo e cartilagens laterais superiores separados.

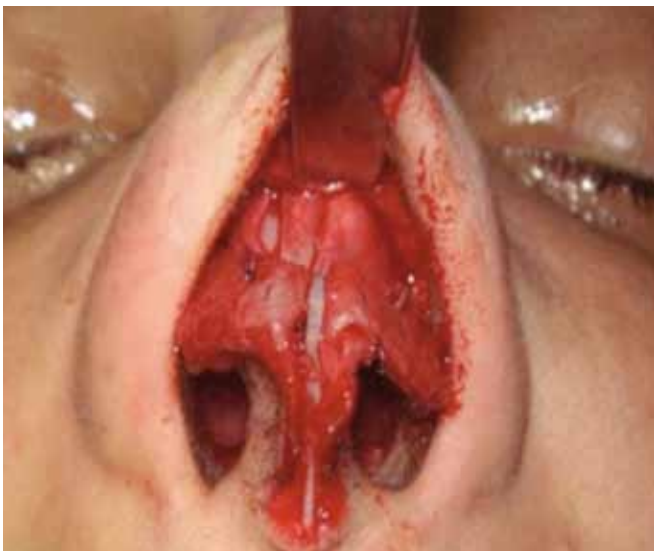

Figura 3 – Enxertos posicionados.

casos, os enxertos foram colocados bilateralmente e fixados com nylon 5-0. Por fim, as cartilagens laterais superiores foram suturadas na mesma altura do septo e dos enxertos (Figuras 1 a 3).

O aparelho de rinometria acústica utilizado foi o Rhinometrics SER, série 2000. O exame foi realizado em duas etapas, no pré-operatório e 3 meses após a cirurgia. Os cuidados e medidas foram realizados com base nas recomendações do Comitê de Padronização da Rinometria Acústica¹⁶. A ASMT em cada exame foi anotada e comparada nos períodos pré e pós-operatório (Figura 4).

Para o exame com espelho de Altmann, foram realizadas medidas do fluxo expiratório, por meio da marcação do halo (fluxo condensado) com caneta de retroprojeter, posteriormente transferido para ficha de referência. Recomendações do fabricante foram seguidas para evitar variabilidade de resultados²⁰. As marcações foram relacionadas à aeração nasal, quantificadas em cm^2 , sendo comparadas pré e pós-operatoriamente (3 meses) por meio do programa de computador Autocad²¹ (Figura 5).

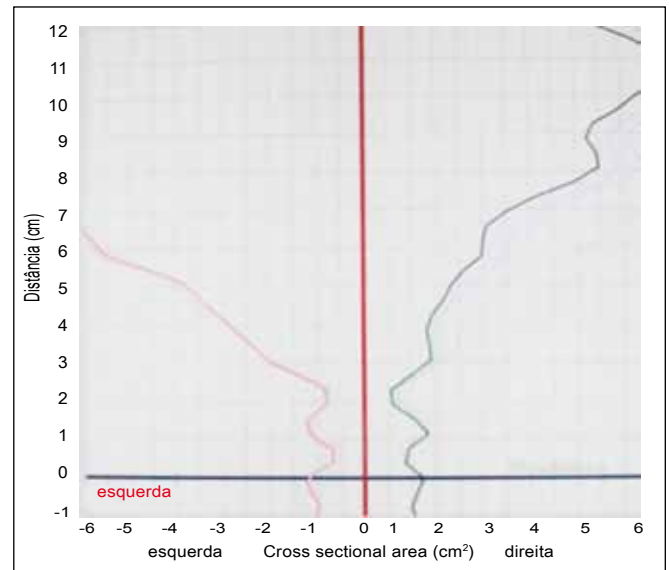


Figura 4 – Gráfico de rinometria acústica.

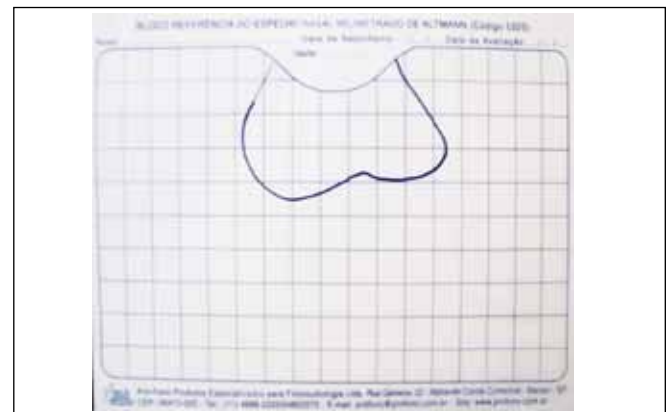


Figura 5 – Bloco de referência espelho de Altmann.

RESULTADOS

Os pacientes foram acompanhados por período de 4 a 9 meses. Não houve complicações no pós-operatório na área doadora, sejam elas de sinéquias ou hematomas septais. Subjetivamente, nenhum paciente referiu piora da respiração após o procedimento cirúrgico. Esteticamente não foi observado até o momento alargamento excessivo do terço médio ocasionado pelo uso dos *spreader grafts* (Figuras 6 e 7).

A Tabela 1 compara os períodos pré e pós-operatório pelas medidas da ASMT à rinometria, demonstrando aumento da ASTM em 4 casos bilateralmente e redução bilateralmente em 1 caso.

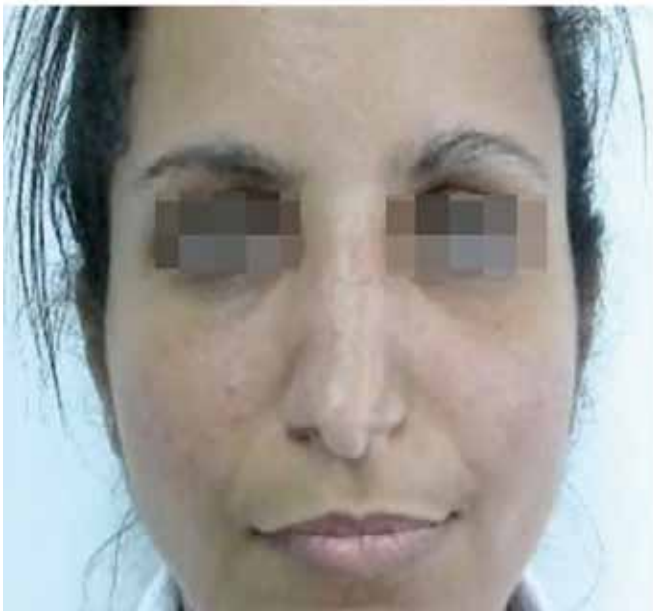

Figura 6 – Colapso inspiratório na avaliação dinâmica.

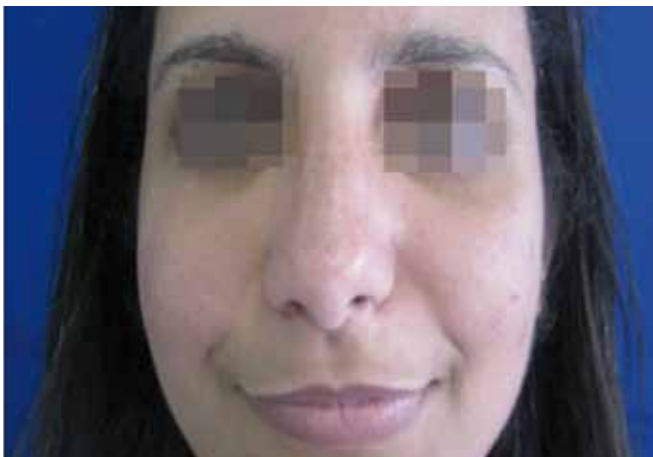

Figura 7 – Colapso tratado após o uso de *spreader graft*.

Tabela 1. Rinometria acústica.

Paciente	Resultados sem vasoconstritor			
	Esquerdo		Direito	
	Pré-Op.	Pós-Op.	Pré-Op.	Pós-Op.
1	0,69	1,01	0,83	0,86
2	0,87	1,58	0,28	1,01
3	0,36	0,87	0,36	0,56
4	0,61	0,57	0,83	0,63
5	0,31	0,44	0,61	0,78
6	0,24	1,23	0,93	0,65
7	0,31	0,55	1,07	1,01

Pré-Op. = pré-operatório; Pós-Op. = pós-operatório.

Tabela 2. Espelho de Altmann.

Paciente	Área (cm ²)	
	Pré Op.	Pós Op.
1	13,04	43,83
2	28,22	27,8
3	19,35	29,45
4	22,76	16,48
5	17,3	27,94
6	31,08	46,72
7	25,92	25,28

Pré-Op. = pré-operatório; Pós-Op. = pós-operatório

Na Tabela 2, observa-se a comparação dos períodos pré e pós-operatório pelas medidas de área (em cm²) do fluxo expiratório medido pelo espelho milimetrado de Altmann. Em 4 casos, foi observado aumento consistente da área, e em 1 caso foi observada redução expressiva.

DISCUSSÃO

O aumento das complicações relacionadas à rinoplastia redutora clássica fez com que cirurgiões procurassem um método capaz de corrigir as deformidades causadas pela violação do terço médio nasal¹. Deformidades em “V” invertido, pinçamentos e assimetrias do terço médio e queixas funcionais passaram a ser corrigidos pela colocação dos *spreader grafts* entre o septo e as cartilagens laterais superiores. Desde então, as indicações vêm sendo ampliadas, sendo que, como inconveniente da técnica, se destaca o alargamento

excessivo, às vezes indesejado, do terço médio. A necessidade de área doadora de enxertos cartilagosos e a elevação discreta do tempo cirúrgico também são descritas por alguns autores como fatores limitantes^{10,11}.

A rinometria acústica foi descrita em 1989 por Hilberg et al.¹⁶ e atualmente é um dos poucos exames disponíveis que avalia objetivamente o fluxo nasal e o comprometimento das válvulas nasais^{13,14}. Os resultados observados confirmam a hipótese de efetividade dos enxertos expansores em rinoplastias na prevenção e na correção de alterações funcionais. Vale salientar que os resultados foram superiores ao esperado, visto que, além de prevenir, os enxertos otimizaram a função nasal subjetivamente em 71% dos casos e, em 29%, a função permaneceu inalterada. Em quatro casos da análise rinométrica, houve ampliação da ASMT bilateralmente, sendo que, em dois pacientes, houve redução de apenas um lado, embora isso não tenha refletido em prejuízo da função nasal. Em um caso houve redução da ASMT bilateralmente, sem comprometimento subjetivo da função (Tabela 1).

Não existe uma classificação de referência para valores de rinometria acústica aceita mundialmente. Variações foram descritas, podendo estar relacionadas principalmente ao aparelho e à etnia dos pacientes. No Brasil, Passos et al.¹³ sugerem que todos os pacientes com ASMT abaixo de 0,25 cm² devem apresentar queixas funcionais. Pacientes que apresentem ASMT entre 0,25 cm² e 0,40 cm² são considerados limítrofes, podendo ou não exibir queixas respiratórias. Já os pacientes com ASMT acima de 0,40 cm² são considerados normais do ponto de vista funcional, sendo classificados como portadores de válvulas nasais internas competentes. Esse estudo está em concordância com os dados aqui apresentados, sendo que todos os pacientes apresentaram ASMT superior a 0,25 cm² e nenhum apresentou queixa respiratória.

Na avaliação do espelho de Altmann, em quatro casos houve expressivo aumento da área referente ao fluxo respiratório. Em dois casos, houve redução inferior a 2% na área mensurada, e, em um caso, foi observada redução mais expressiva, porém sem comprometimento da respiração subjetivamente. Nesse mesmo caso (paciente 4 - Tabela 2), os resultados da rinometria acústica demonstraram também redução da ASMT.

CONCLUSÃO

Os dados desse estudo demonstraram melhora da função respiratória nasal, sugerindo que a utilização dos enxertos

alargadores na rinoplastia estética pode ter impacto positivo também na rinoplastia funcional.

REFERÊNCIAS

1. Sheen JH. Spreader graft: a method of reconstructing the roof of the middle nasal vault following rhinoplasty. *Plast Reconstr Surg.* 1984;73(2):230-9.
2. Rohrich RJ, Hollier LH. Use of spreader grafts in the external approach to rhinoplasty. *Clin Plast Surg.* 1996;23(5):255-62.
3. Toriumi DM. Autogenous grafts are worth the extra time. *Arch Otolaryngol Head Neck Surg.* 2000;126(4):562-4.
4. Toriumi DM. New concepts in nasal tip contouring. *Arch Facial Plast Surg.* 2006;8(3):156-85.
5. Guyuron B. Dynamics in rhinoplasty. *Plast Reconstr Surg.* 2000;105(6):2257-9.
6. Constantian MB, Clardy RB. The relative importance of septal and nasal valvular surgery in correcting airway obstruction in primary and secondary rhinoplasty. *Plast Reconstr Surg.* 1996;98(1):38-54.
7. Huang C, Manarey CR, Anand VK. Endoscopic placement of spreader grafts in the nasal valve. *Otolaryngol Head Neck Surg.* 2006;134(6):1001-5.
8. Bocchieri A, Macro C, Pascali M. The use of spreader grafts in primary rhinoplasty. *Ann Plast Surg.* 2005;55(2):127-31.
9. Bertrand B, Eloy P, Collet S, Lamarque CH, Rombaux P. Effect of nasal valve surgery by open-septorhinoplasty and lateral cartilage grafts (spreader grafts) on snoring among a population of single snorers. Preliminary report. *Acta Otorhinolaryngol Belg.* 2002;56(2):149-55.
10. Gruber RP, Park E, Newman J, Berkowitz L, Oneal R. The spreader flap in primary rhinoplasty. *Plast Reconstr Surg.* 2007;119(6):1903-10.
11. Stal S, Hollier L. The use of resorbable spacers for nasal spreader grafts. *Plast Reconstr Surg.* 2000;106(4):922-8.
12. Guyuron B, Varghai A. Lengthening the nose with a tongue-and-groove technique. *Plast Reconstr Surg.* 2003;111(4):1533-9.
13. Passos AP, Alonso N, Utsonomia K, Ferreira, MC. Acurácia da rinometria na avaliação da válvula nasal: estudo em 385 pacientes. *Rev Bras Cir Plást.* 2009;24(3):262-4.
14. Passos AP. Avaliação rinométrica da técnica de rinoplastia com preservação do dorso cartilaginoso [Tese de doutorado]. São Paulo: Universidade de São Paulo, Faculdade de Medicina;2009. 97p.
15. Valero AL. Manual de rinometria acústica. Barcelona:MRA;2000.
16. Hilberg O, Pedersen OF. Acoustic rhinometry: recommendations for technical specifications and standard operating procedures. *Rhinol Suppl.* 2000;16:3-17.
17. Ingels KJ, Orhan KS, van Heerbeek N. The effect of spreader grafts on nasal dorsal width in patients with nasal valve insufficiency. *Arch Facial Plast Surg.* 2008;10(5):354-6.
18. Capone RB, Sykes JM. The effect of rhytidectomy on the nasal valve. *Arch Facial Plast Surg.* 2005;7(1):45-50.
19. Degan VV, Puppini-Rontani. Aumento da aeração nasal após remoção de hábitos de sucção e terapia miofuncional. *Rev CEFAC.* 2007;9(1):55-60.
20. Altmann EBC. Espelho nasal milimetrado. Disponível em: <http://www.profono.com.br/>.
21. Autocad. Software de design. Disponível em: <http://www.autodesk.com/autocad>.

Correspondência para:

Victor Diniz de Pochat
Rua Conselheiro Correa de Menezes, 432, apto. 201 - Salvador, BA - CEP: 40295-030
E-mail: victor.pochat@gmail.com