

Avaliação funcional e estética da rinoplastia com enxertos cartilagosos

Aesthetic and functional evaluation of rhinoplasty using autologous cartilage grafts

VICTOR DINIZ DE POCHAT¹

NIVALDO ALONSO²

JOSÉ VALBER LIMA MENESES³

Trabalho realizado no Hospital das Clínicas da Universidade Federal da Bahia e na clínica privada do autor, Salvador, BA e Hospital das Clínicas da Faculdade de Medicina da Universidade de São Paulo, São Paulo, SP

Trabalho apresentado para ascensão a membro titular da SBCP.

Artigo submetido no SGP (Sistema de Gestão de Publicações) da RBCP.

Artigo recebido: 5/1/2010
Artigo aceito: 26/4/2010

RESUMO

Introdução: A rinoplastia é considerada um dos procedimentos mais desafiadores da cirurgia plástica. Diante disso, diversas técnicas foram desenvolvidas com o objetivo de alcançar resultados mais naturais e previsíveis. Essas técnicas foram criadas a partir do princípio básico de que a manutenção das estruturas de suporte do nariz é fundamental para o tratamento estético e funcional durante a rinoplastia. **Método:** Os autores apresentam uma série de doze pacientes operados entre janeiro de 2008 e março de 2009, submetidos à rinoplastia para correções de deformidades estéticas e funcionais. Durante os procedimentos, foram utilizados enxertos autólogos de cartilagens do septo, concha auricular e costela. **Resultados:** Os enxertos mais utilizados foram os *strut grafts* (100%), *spreader grafts* (92%), *alar contour grafts* (58%) e *lateral crural strut grafts* (33%). Não houve sofrimento ou cicatrizes patológicas nos casos operados. Entre as complicações nas áreas doadoras, foram observados: um caso de hematoma em orelha, um caso de cicatriz hipertrófica em tórax e dois casos de pústulas em mucosa septal. O resultado estético foi satisfatório para os pacientes em 92% dos casos enquanto, do ponto de vista funcional, em 58% dos casos, houve melhora na qualidade da respiração e, em 42%, a função se manteve inalterada. **Conclusão:** A utilização de enxertos autógenos de cartilagem se mostrou efetiva no tratamento das deformidades estéticas e funcionais, proporcionando suporte adequado ao esqueleto osteocartilaginoso e às válvulas internas e externas nasais, com índice de complicações aceitáveis e pequena morbidade das áreas doadoras.

Descritores: Rinoplastia. Cartilagem/transplante. Transplante autólogo. Nariz/cirurgia.

SUMMARY

Introduction: Rhinoplasty is considered one of the most challenging procedures in the plastic surgery. Therefore, several techniques were developed to reach more natural and predictable results. These techniques were created from basic principles, which the adequate maintenance of the nose structures is essential for the aesthetic and functional treatment during rhinoplasty. **Methods:** The authors presents twelve patients that were operated between January of 2008, and March of 2009. They all were submitted to rhinoplasty for aesthetic and functional deformities corrections. During the procedures there were used autologous grafts from septal cartilage, auricular shell and rib, according to the criteria presented by the author. **Results:** The most used grafts were the strut grafts (100%), spreader grafts (92%), alar contour grafts (58%) and lateral crural strut grafts (33%). There were no suffering or pathological scars on the operated cases. Among the complications in the donated areas, were a case of hematoma in the ear, a case of hypertrophic scar in thorax, and two cases of pustules on septal mucous membrane. The aesthetic result was satisfactory for the patients in 92% of the cases, while from the functional point of view, in 58% of the cases there was an improvement in the breathing quality, and in 42% the function remained unchanged. **Conclusion:** The use of autologous cartilage grafts demonstrated effectiveness in the aesthetic and functional deformities treatment, providing appropriate support to the osseocartilaginous skeleton and to the internal and external nasal valves, with acceptable complications rate and little morbidity on donated areas.

Descriptors: Rhinoplasty. Cartilage/transplantation. Transplantation, autologous. Nose/surgery.

1. Membro titular da Sociedade Brasileira de Cirurgia Plástica (SBCP); Médico assistente da Residência de Cirurgia Plástica do HC – UFBA.
2. Livre-docência; Chefe da Cirurgia Crânio-Maxilo-Facial do Hospital das Clínicas da Faculdade de Medicina da Universidade de São Paulo (HCFMUSP).
3. Membro titular do SBCP; Chefe Professor Doutor da Disciplina de Cirurgia Plástica da FAMEB-UFBA; Supervisor da Liga Baiana de Cirurgia Plástica.

INTRODUÇÃO

A rinoplastia é considerada um dos procedimentos mais desafiadores da cirurgia plástica. Diante disso, diversas técnicas foram desenvolvidas com o objetivo de alcançar resultados mais naturais e previsíveis. Essas técnicas foram criadas a partir do princípio básico de que a manutenção das estruturas de suporte do nariz é fundamental para o tratamento estético e funcional durante a rinoplastia.

As primeiras citações sobre rinoplastia remontam ao final do século XIX, descritas por Roe¹. Contudo, somente em 1931, com a sistematização desenvolvida por Joseph², é que as técnicas de rinoplastia foram popularizadas em todo o mundo. Em 1934, Rethi³ apresentou uma abordagem com incisão transcolumelar, permitindo maior visualização das estruturas. As técnicas clássicas de rinoplastia descritas por Joseph vêm sendo utilizadas desde então, e nas últimas décadas foram identificadas complicações inerentes ao princípio da redução que a técnica preconiza³. As ressecções das cartilagens e reduções ósseas exageradas resultaram em pontas pinçadas, dorsos nasais hipercorrigidos, deformidades em “V” invertido, assimetrias, colapsos das válvulas externas e internas e acometimento da função respiratória^{4,5}.

Em 1984, Sheen⁶ descreveu uma técnica para correção do colapso de terço médio do nariz, com a colocação de enxertos de cartilagem em “graveto” entre o septo e as cartilagens laterais superiores (CLS), com o objetivo de expandir o terço médio. O uso dos *spreader grafts* foi sugerido na ocasião como forma de se prevenir complicações também em rinoplastias primárias. Com a experiência, a utilização desses enxertos foi ampliada, sendo indicada também para correção de desvios septais e suporte da ponta^{4,7-10}. Retalhos da CLS foram descritos mais recentemente na intenção de substituir os *spreader grafts* em casos específicos, com o objetivo de reduzir, assim, a necessidade de área doadora e tempo cirúrgico^{4,7,10-14}.

A estaca columelar ou *strut graft* é atualmente a primeira escolha para manutenção ou ganho de projeção da ponta. Com a evolução da técnica, o enxerto ganhou versatilidade, podendo ser fixado à espinha nasal, ao septo caudal ou a um *spreader graft* mais longo. Com isso, é possível alcançar mais projeção e estabilidade, com manutenção do suporte a longo prazo^{5,7-9,15}.

Na década passada, Gunter et al.¹⁶ propuseram um método para correção da porção lateral da cartilagem lateral inferior (CLI) mal posicionada. O *lateral crural strut graft* apresenta versatilidade, contribuindo para o suporte da ponta, retificação e reorientação da crura lateral da CLI e prevenção ou correção de colapso da válvula externa^{5,7,9,16-18}.

Rohrich et al.¹⁰ publicaram artigo em 2002 apresentando um enxerto simples capaz de corrigir deformidades da margem alar. Os *alar contour grafts* corrigem e previnem

as retrações e os colapsos da válvula externa, e se tornaram importantes armas na rinoplastia moderna^{5,7,15-20}.

Atualmente, os cirurgiões se deparam muitas vezes com casos de rinoplastias secundárias em que o dorso do nariz apresenta-se excessivamente baixo, com resultado estético insatisfatório^{4,9,21}. Além disso, muitos indivíduos com características raciais (por exemplo negros e asiáticos) ou que sofreram trauma nasal também necessitam de enxertos para aumento do dorso nasal. Muitos trabalhos apresentaram opções de material para enxertia, utilizando sintéticos ou cartilagens homólogas irradiadas, porém, até o momento, a melhor opção continua sendo a utilização de cartilagem autóloga^{15,22}. A escolha e confecção adequadas do enxerto influenciam diretamente o resultado em longo prazo, evitando tortuosidades e assimetria aparente^{21,22}.

Os enxertos de ponta (*onlay tip grafts*) vêm sendo utilizados com o objetivo de aumentar a projeção, definir a ponta e melhorar as relações da columela e ponta. Têm o inconveniente de ser um enxerto “visível”: como tal, devem ser usados com cautela e, se possível, camuflados com pericôndrio^{5,7,23}.

Muitos outros enxertos foram descritos com o intuito de corrigir deformidades específicas e dar suporte ao esqueleto osteocartilaginoso do nariz⁷. O conhecimento detalhado das estruturas do nariz e de suas relações dinâmicas, aliado à indicação clínica adequada de cada um deles, permite ao cirurgião plástico realizar uma rinoplastia estético-funcional segura.

O objetivo deste estudo foi avaliar pacientes submetidos à rinoplastia que utilizaram enxertos cartilagosos, de septo, orelha e de região costal, por meio de análise de questionário sobre a função nasal e dos resultados obtidos.

MÉTODO

No período compreendido entre janeiro de 2008 e março de 2009, foram operados doze pacientes de ambos os sexos, portadores de deformidades nasais, com queixas apenas estéticas ou funcionais associadas. Casos primários (83%) e secundários (17%) foram incluídos, sendo que as principais queixas estão descritas na Tabela 1.

A idade dos pacientes variou de 26 a 38 anos, com média de 30,4 anos, sendo que sete eram do sexo feminino (58%), e cinco do masculino (42%). Foram excluídos pacientes tabagistas e portadores de comorbidades como hipertensão arterial sistêmica (HAS), diabetes melito (DM), obesidade e qualquer doença com potencial de interferir na viabilidade do retalho ou na cicatrização.

Todos os pacientes foram submetidos a rinoplastia aberta (exorinoplastia), em centro cirúrgico dentro de unidade hospitalar. A anestesia de escolha foi a geral, com intubação orotraqueal associada à infiltração com solução 1:80.000 de adrenalina e lidocaína a 0,5%, em todos os casos.

O acesso cirúrgico ocorreu mediante incisão transcolumelar em “V” invertido ou incisão “quebrada”, e incisão marginal (caudalmente à porção caudal da CLI). A dissecação e elevação do retalho foram suprapericondral e subperiosteal,

com identificação e tratamento das deformidades segundo as necessidades.

Durante os procedimentos, foram utilizados enxertos de cartilagens autógenos do septo, concha auricular e costela (Tabela 1). A escolha da área doadora foi baseada na quantidade e na característica da cartilagem necessária para cada caso.

A fixação de enxertos e as suturas cartilaginosas foram feitas utilizando-se material delicado para rinoplastia e fios de nylon 5-0, enquanto o fechamento do vestíbulo nasal e da pele columelar foi realizado usando-se, respectivamente, catgute 5-0 simples e nylon 6-0.

Todos os pacientes tiveram imobilização nasal pós-operatória com curativo termomoldável, durante sete dias, seguida de microporagem, conforme necessidade. As áreas doadoras septais foram suturadas com pontos contínuos de catgute 4-0, e tamponadas por doze horas com gaze umedecida.

Foi desenvolvido um questionário simples para mensurar a função nasal, analisando-se a qualidade do sono e da respiração durante atividades físicas no pré e pós-operatório (Tabela 2). Somando-se as notas dos dois itens, foi possível obter valores de 2 a 10, para posterior comparação com os valores do pós-operatório. Em 58% dos casos, foi observada

Tabela 1. Pacientes, queixas, enxertos e áreas doadoras.









Paciente	Sexo	Idade	Queixas	<i>Spreader Graft</i> (com ou sem extensão)	<i>Strut Graft</i> (com ou sem extensão)	Lateral Crural <i>Strut Graft</i>	<i>Alar Counter (Rim) Graft</i>	<i>Dorsal Onlay Graft</i>	<i>Onlay Tip Graft (sheen/peck)</i>	Infratip Lóbulo	Outros	Área Doadora
1	M	38	Dorso baixo e largo; Ponta grosseira; Asa larga	(+)	(+)	(-)	(+)	(+)	(+)	(-)	(-)	Septo Costela
2	M	23	Giba em dorso; dificuldade respiração	(+)	(+)	(-)	(+)	(-)	(+)	(-)	(-)	Septo
3	M	28	Dorso desproporcional; Ponta caída; Asa larga	(+)	(+)	(+)	(-)	(+)	(-)	(-)	(-)	Septo Costela
4	F	30	Base óssea larga; Ponta grosseira; dificuldade respiração	(+)	(+)	(+)	(+)	(-)	(-)	(+)	(-)	Septo Concha Auricular
5	F	28	Base óssea larga; Ponta grosseira	(+)	(+)*	(-)	(-)	(-)	(-)	(-)	(-)	Septo
6	F	27	Base óssea larga; Ponta grosseira	(+)	(+)	(-)	(+)	(-)	(-)	(-)	Fixação septo <i>strut</i> bilateral	Septo
7	M	35	Dorso em sela; Ponta grosseira	(-)	(+)	(+)	(-)	(+)	(+)	(-)	Enxertos <i>Onlay</i> em CLI	Costela
8	F	30	Dorso em sela após 2 cirurgias e trauma; ponta pinçada	(+)	(+)	(-)	(+)	(-)	(+)	(-)	(-)	Septo
9	F	37	Base óssea larga; Ponta grosseira; Asa larga	(+)	(+)	(-)	(+)	(-)	(-)	(-)	(+)	Septo
10	F	31	Ponta grosseira; Asa larga	(+)	(+)	(-)	(-)	(-)	(-)	(-)	(-)	Septo
11	F	26	Base óssea larga; Asa larga	(+)	(+)	(+)	(+)	(-)	(-)	(-)	(-)	Septo
12	M	32	Desvio do septo; Ponta caída; dificuldade de respiração	(+)**	(+)*	(-)	(-)	(-)	(-)	(-)	(-)	Septo Concha Auricular
Total dos Enxertos				11 (92%)	12 (100%)	4 (33%)	7 (58%)	3 (25%)	4 (33%)	1 (8%)	1 (8%)	

Tabela 2. Avaliação funcional.

Paciente	Sexo	Idade	Pré-operatório			Pós-operatório		
			Qualidade do Sono*	Respiração durante atividade física*	Total	Qualidade do Sono*	Respiração durante atividade física*	Total
1	M	38	4	4	8	5	4	9 (↑)
2	M	23	3	4	7	4	5	9 (↑)
3	M	28	5	5	10	5	5	10 (-)
4	F	30	3	1	4	4	4	8 (↑)
5	F	28	4	4	8	4	4	8 (-)
6	F	27	3	4	7	4	4	8 (↑)
7	M	35	4	4	8	4	4	8 (-)
8	F	30	5	3	8	5	3	8 (-)
9	F	37	5	5	10	5	5	10 (-)
10	F	31	4	4	8	4	5	9 (↑)
11	F	26	4	3	7	4	4	8 (↑)
12	M	32	2	4	6	4	4	8 (↑)

1=muito ruim; 2=ruim; 3=regular; 4=bom; 5=muito bom.

Tabela 3. Índice de Satisfação.

Grupos	Paciente	Cirurgião	Núm. de pacientes	%
Grupo I			8	67
Resultado satisfaz paciente e cirurgião.				
Grupo II			3	25
Resultado satisfaz apenas o paciente.				
Grupo III			0	0
Resultado satisfaz apenas o cirurgião.				
Grupo IV			1	8
Resultado é insatisfatório para ambos.				
TOTAL			12	100

melhora da função nasal subjetiva, sendo que em 42% não houve mudança, demonstrando o impacto positivo dos enxertos na respiração.

Para avaliação estética, foi escolhido o índice de satisfação descrito por Almeida, em 2003²⁴ (Tabela 3). O resultado foi considerado satisfatório na maioria dos casos, sugerindo a contribuição dos enxertos na rinoplastia estética.

A coleta de dados foi realizada a partir da anotação de prontuário, preenchimento de protocolo específico e exames realizados.

RESULTADOS

Os pacientes foram acompanhados pelo período de 3 a 18 meses. Não houve sofrimento nem cicatrizes patológicas nos doze narizes operados. Em nenhum caso ficou evidenciada, até então, deformidade de V invertido no dorso nasal decorrente de colapso das cartilagens laterais superiores. Em um caso, houve discreta mobilização do enxerto devido à retirada precoce do aquaplast pelo paciente. Mediante mobilização progressiva manual, o enxerto tem melhorado de posição, não necessitando de revisão até o momento. A avaliação clínica dinâmica dos pacientes confirmou a melhora do suporte das estruturas da ponta e das válvulas internas e externas.

Entre as complicações imediatas em áreas doadoras, foi evidenciado um hematoma em orelha, que foi devidamente drenado no sétimo dia pós-operatório, evoluindo sem seqüela

estética ou funcional. No que concerne às complicações tardias, foi evidenciado um caso de hipertrofia cicatricial em tórax (Figura 1), apresentando melhora progressiva com massagem e compressão. Em dois casos, foram observadas pequenas pústulas em mucosa septal, tratadas com medidas higiênicas e drenagem ambulatorial, em um dos casos (reação granulomatosa ao fio).

As Tabelas 2 e 3 demonstram, respectivamente, a avaliação funcional e o índice de satisfação dos pacientes no pós-operatório.

A seguir relatamos alguns casos dessa casuística em detalhes.

Caso 1

Paciente do sexo masculino, 32 anos, com queixa de nariz torto e dificuldade respiratória. Foi submetido a rinossepto-plastia prévia há 3 anos. Nas Figuras 2 a 5 pode-se observar a laterorrinia com desvio do septo caudal e ponta caída.

O septo ressecado serviu de área doadora para o *strut graft* estendido, fixado no lado oposto ao desvio, com o objetivo de compensar o desvio e dar suporte e rotação adequados à ponta. Utilizando a curvatura natural da concha (Figura 6), os *spreader grafts* foram confeccionados de forma assimétrica (duas lâminas à direita e uma à esquerda), compensando-se o desvio do terço médio. Fraturas laterais baixas corrigiram o discreto desvio ósseo e fecharam o teto aberto secundário à discreta redução osteocartilaginosa do dorso (Figuras 2 a 5).

Caso 2

Paciente do sexo masculino, 28 anos, com queixa de nariz grande e desproporcional, sem queixas respiratórias. Apresentava desproporção importante entre dorso ósseo e cartilaginoso, com ponta caída e posicionamento inadequado da CLI, contribuindo para retração alar bilateral (Figuras 6 e 7).

Após redução do dorso cartilaginoso, foi removida cartilagem septal suficiente para a confecção dos *spreader grafts* bilateralmente, *strut graft*, *alar contour grafts* bilateralmente, *lateral crural strut grafts* bilaterais e enxertos de fixação entre septo caudal e *strut graft* para maior suporte (Figura 8).

Optou-se pela costela (Figura 9) devido à necessidade de enxerto mais espesso e reto, em lâmina única, para o aumento do dorso proximal. O enxerto foi coberto em seu aspecto anterior e posterior por pericôndrio costal, com o intuito de camuflagem e melhor aderência, respectivamente. Não foram realizadas fraturas nesse caso.

Caso 3

Paciente do sexo masculino, 35 anos, com queixa de nariz inestético após 2 rinoplastias prévias, com utilização de orelha e osso ilíaco como área doadora prévia.

Foram ressecadas as cartilagens de concha auricular e realizada raspagem de osso ilíaco. Foram utilizadas 2 costelas (sexta e sétima) como área doadora de enxertos: *strut graft*, *lateral crural strut grafts*, *dorsal onlay graft*, *CLI onlay grafts* e *onlay tip graft* (Figuras 8, 10 a 12).

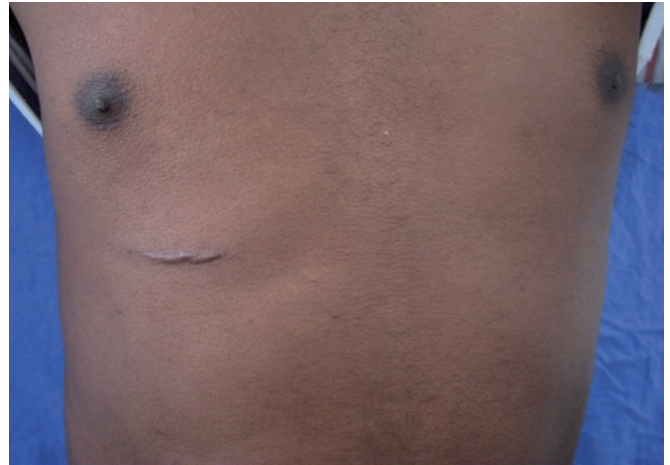

Figura 1 – Cicatriz hipertrofica em área doadora de costela.

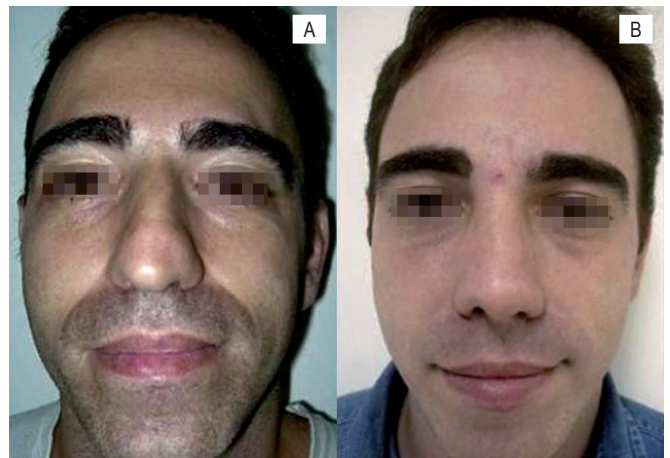

Figura 2 – A: Vista anterior, pré-operatório; B: Vista anterior, pós-operatório de 1 ano.

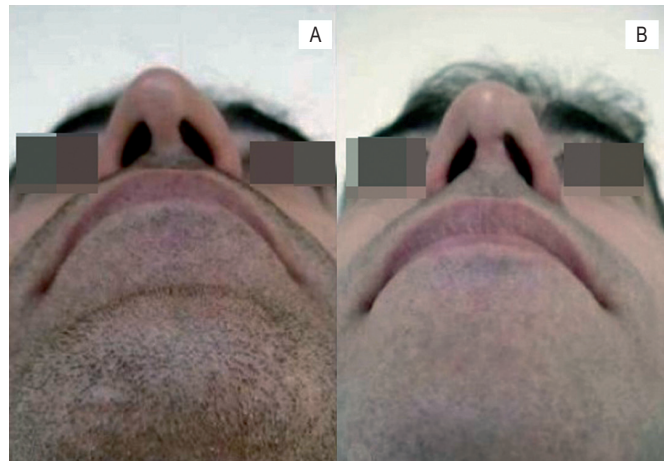


Figura 3 – A: Vista basilar, pré-operatório. B: Vista basilar, pós-operatório de 1 ano.

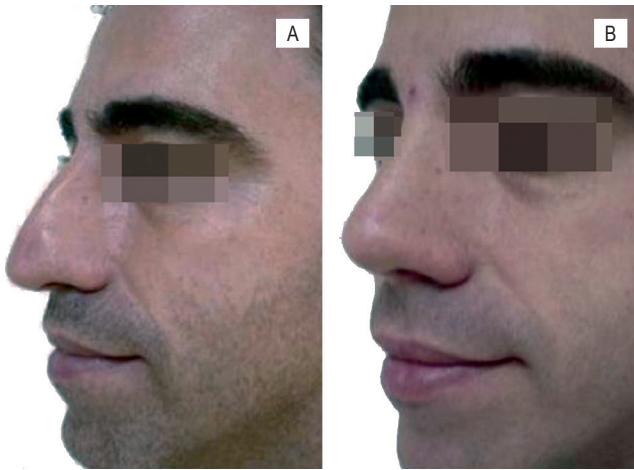

Figura 4 – **A:** Vista oblíqua esquerda, pré-operatório; **B:** Vista oblíqua esquerda, pós-operatório de 1 ano.

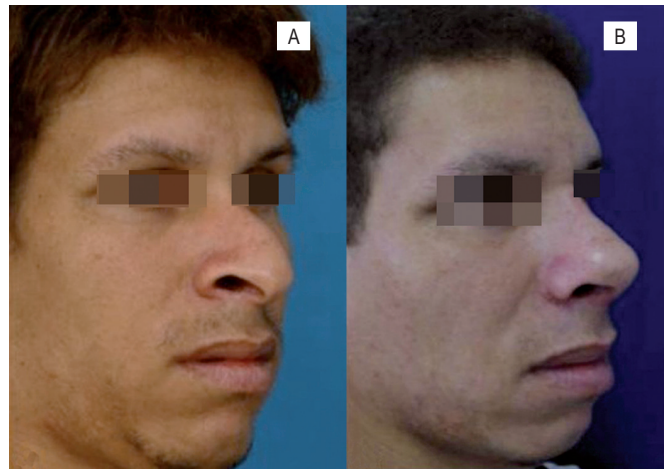


Figura 6 – **A:** Vista oblíqua direita, pré-operatório; **B:** Vista oblíqua direita, pós-operatório de 6 meses.

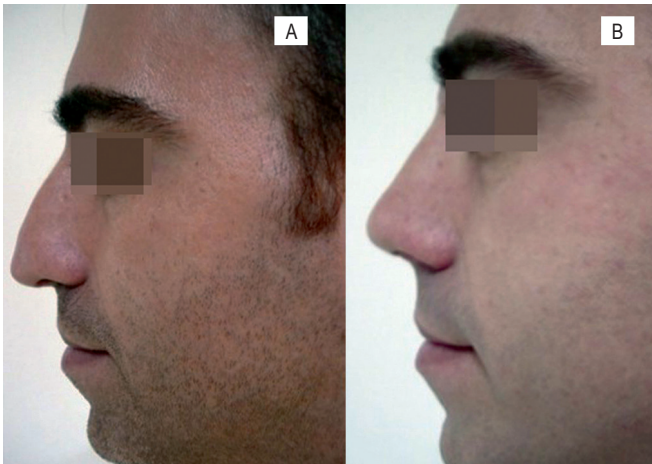

Figura 5 – **A:** Vista perfil esquerdo, pré-operatório; **B:** Vista perfil esquerdo, pós-operatório de 1 ano.

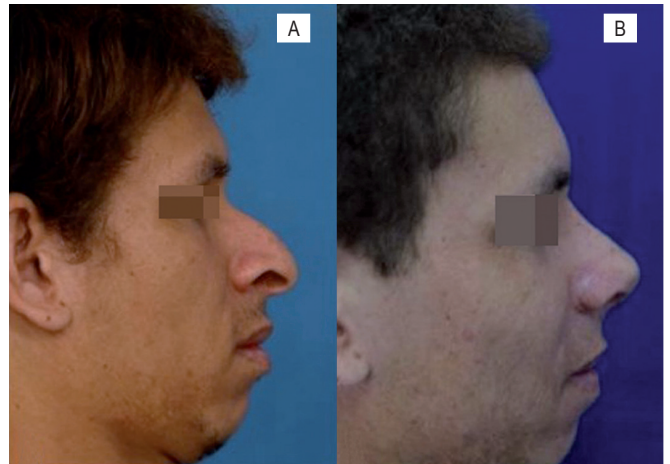


Figura 7 – **A:** Vista perfil direita, pré-operatório; **B:** Vista perfil direita, pós-operatório de 6 meses.

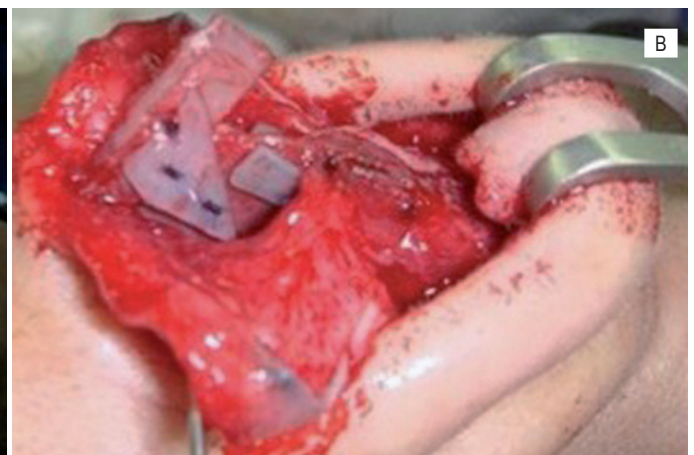
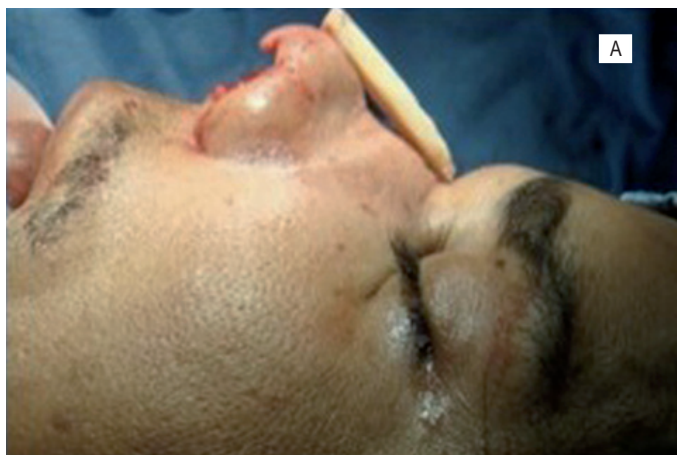
Figura 8 – Dorsal onlay graft, spreader grafts, extended strut grafts.

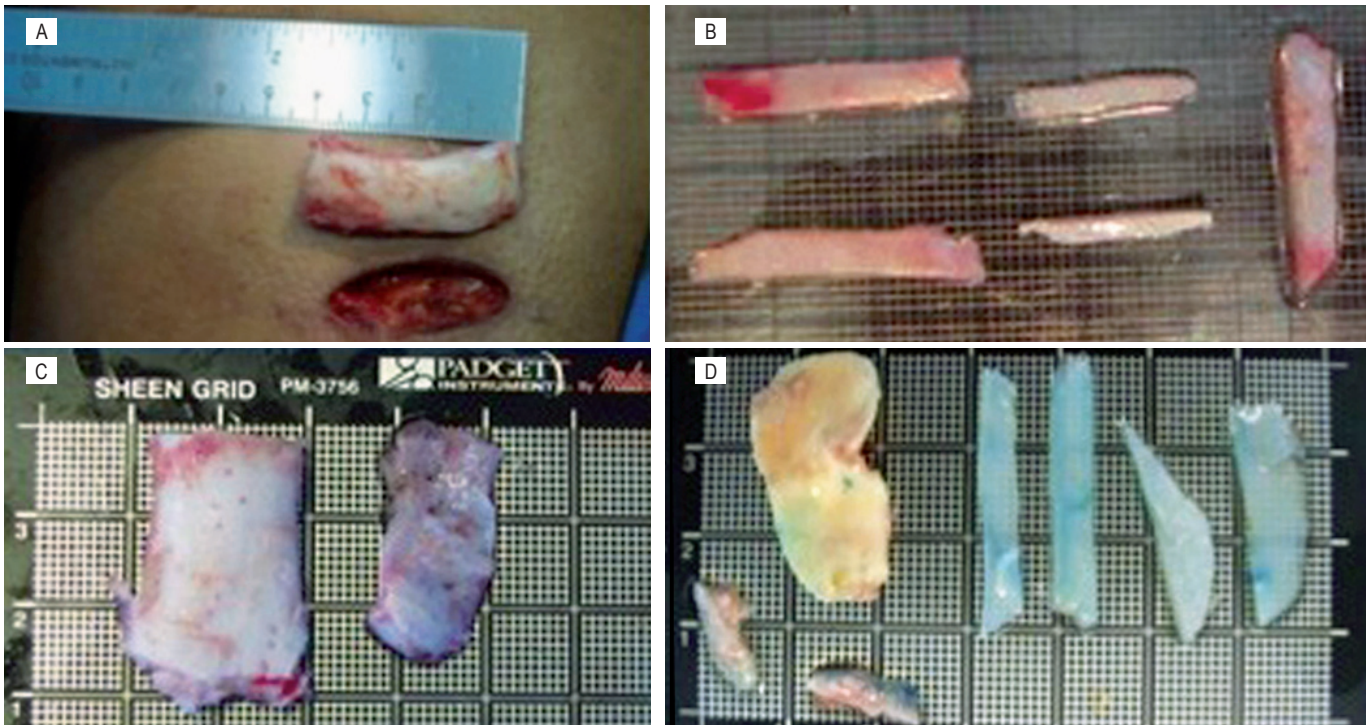


Figura 9 – Enxertos autógenos: costela, septo, concha auricular, pericôndrio e de CLL.

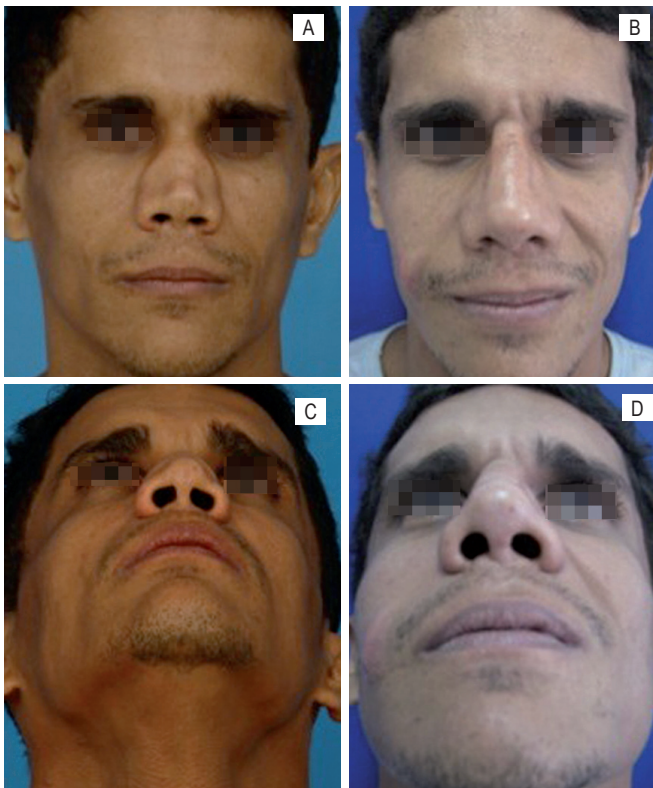

Figura 10 – Acima: Vista anterior, pré-operatório (esquerdo) e pós-operatório de 9 meses (direito); Abaixo: Vista basilar, pré-operatório (esquerdo) e pós-operatório de 9 meses (direito).

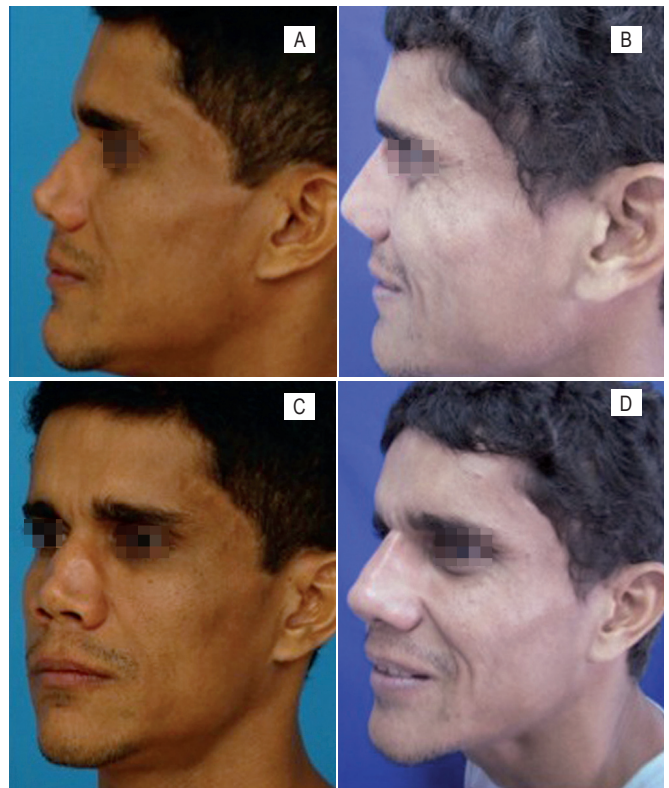


Figura 11 – Acima: Vista perfil esquerdo, pré-operatório (esquerdo) e pós-operatório de 9 meses (direito); Abaixo: Vista perfil esquerdo, pré-operatório (esquerdo) e pós-operatório de 9 meses (direito).

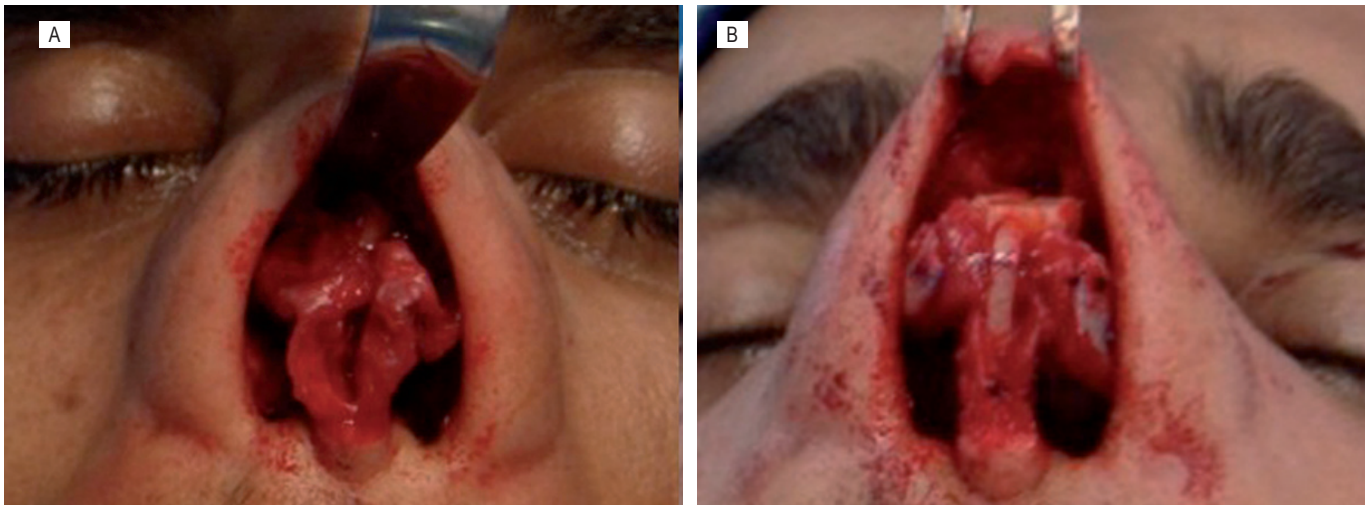


Figura 12 – Aspecto intra-operatório. **A:** deformidades das CLI. **B:** correção com múltiplos enxertos.

Caso 4

Paciente do sexo feminino, 31 anos, com queixa de asa nasal larga e ponta grosseira. Foi utilizado septo como área doadora, com implantação de enxertos estruturais (*strut graft*, *spreader grafts* e *alar contour grafts*) associado a tratamento conservador da ponta, estreitamento de base alar e óssea e correção de desvio de septo caudal (Figura 13).

DISCUSSÃO

As deformidades encontradas tardiamente ou mesmo precocemente nas cirurgias nasais redutoras modificaram a filosofia e a abordagem cirúrgica da rinoplastia moderna. O cirurgião plástico passou a se preocupar também com a função nasal e o suporte necessário para que o esqueleto osteocartilaginoso resista ao processo cicatricial ao longo dos anos^{5,7,17,19}. A necessidade de enxertos cartilagosos durante uma cirurgia de nariz se tornou praticamente obrigatória em casos primários e secundários, visando resultados mais previsíveis a longo prazo¹⁵.

A área doadora de enxertos mais utilizada pela maioria dos autores é o septo. Por estar no mesmo sítio anatômico e oferecer cartilagem forte e retilínea, é a primeira opção durante rinoplastias. As costelas possuem a vantagem de oferecer uma grande quantidade de cartilagem, permitindo a confecção de enxertos longos, retilíneos e espessos. Como desvantagem, há necessidade de uma incisão no tórax, aumentando a morbidade e dor no pós-operatório. Além disso, os enxertos costais devem ser adequadamente esculpidos e fixados para evitar que entortem com o passar do tempo²¹. A cartilagem auricular apresenta fácil acesso, com menor morbidade em relação às costelas, porém não

disponibiliza enxertos retilíneos, o que limita sua utilização em muitos casos (Figuras 8,9,14-16).

Na maioria dos casos descritos (92%), foi removido septo cartilaginoso juntamente com pequenas porções das lâminas do etmóide e vômer, no sentido de otimizar a área doadora, deixando 10 mm de septo em “L” como esqueleto do nariz¹⁰. A dissecação foi submucosa, através da separação da cartilagem septal das CLS (Figura 6). Em dois casos, o septo não foi suficiente como área doadora de enxerto e optou-se pela retirada da concha auricular através de incisão posterior (Figura 6). Na casuística dos autores, a cartilagem auricular ficou reservada para utilização como enxertos expansores (*spreader grafts*), aproveitando sua curvatura natural. A via de acesso foi retroauricular através de incisão de 4 cm.

A cartilagem costal foi utilizada em 25% dos casos, sendo que todos tiveram como indicação a necessidade de enxertos longos, espessos e retilíneos para correção de deformidades do dorso nasal. A preferência foi pelas 6^a e 7^a costelas em todos os casos, por meio de incisão direta de 3 cm (Figura 13). Em um caso, o enxerto foi fixado com fio de Kirschner percutâneo, pela ausência de cartilagens íntegras para fixação deste. Nos outros casos, a fixação foi realizada por meio de suturas entre o enxerto, septo e CLS, além de ponto percutâneo.

Para definir quais enxertos seriam necessários durante o ato cirúrgico, os autores avaliaram os narizes de forma dinâmica, fotográfica e radiológica (tomografia de face) no pré-operatório e anatomicamente no intra-operatório.

A indicação dos *spreader grafts*^{4,7-10,17,19} (92%) foi feita principalmente para reconstruir o terço médio após separação entre o septo e as CLS e manutenção ou otimização da função das válvulas internas. Em um caso, foi utilizado de

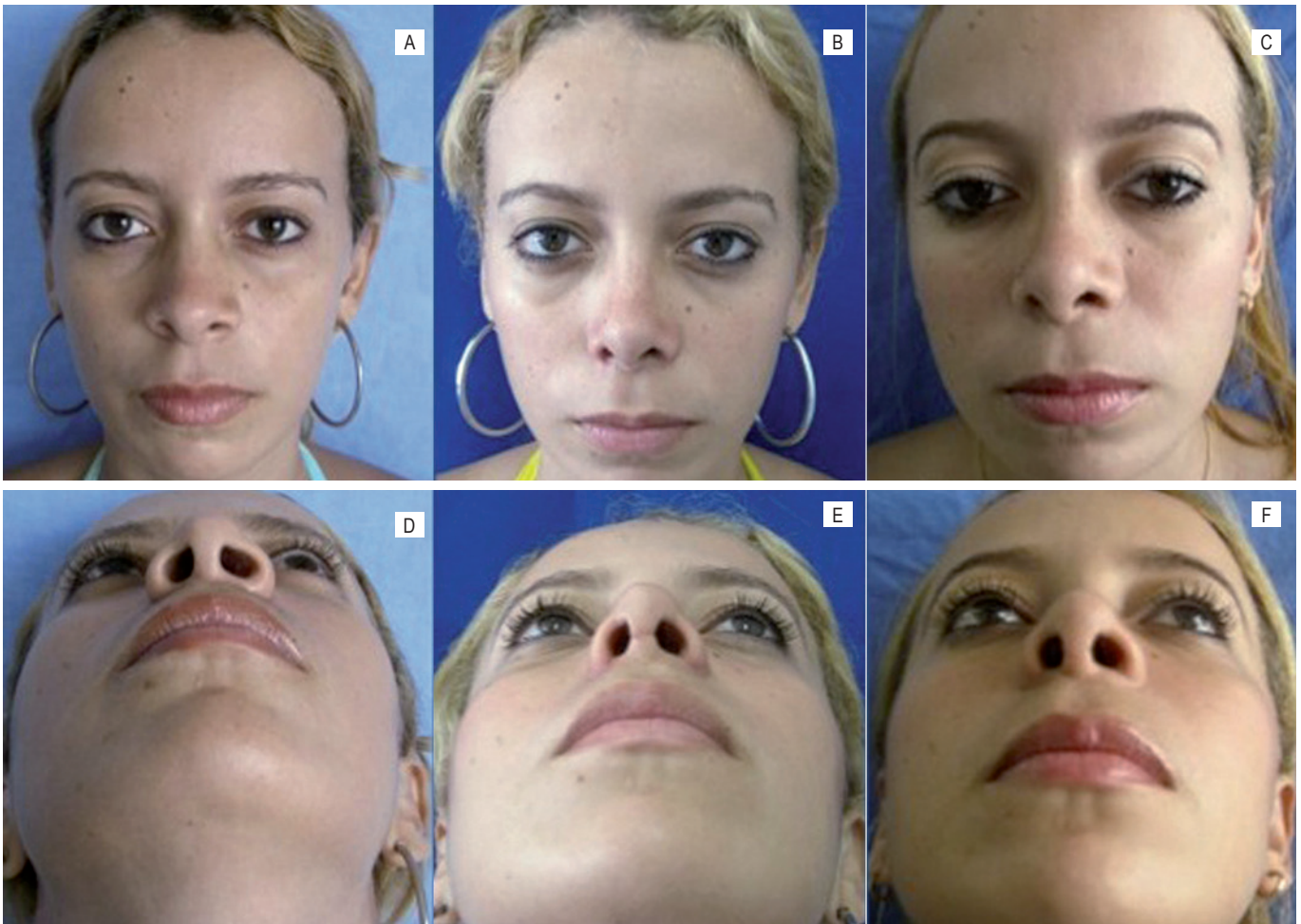

Figura 13 – Acima: Vista anterior; pré-operatório, pós-operatório de 3 meses e pós-operatório de 15 meses, respectivamente. Abaixo: Vista basilar; pré-operatório, pós-operatório de 3 meses e pós-operatório de 15 meses, respectivamente.

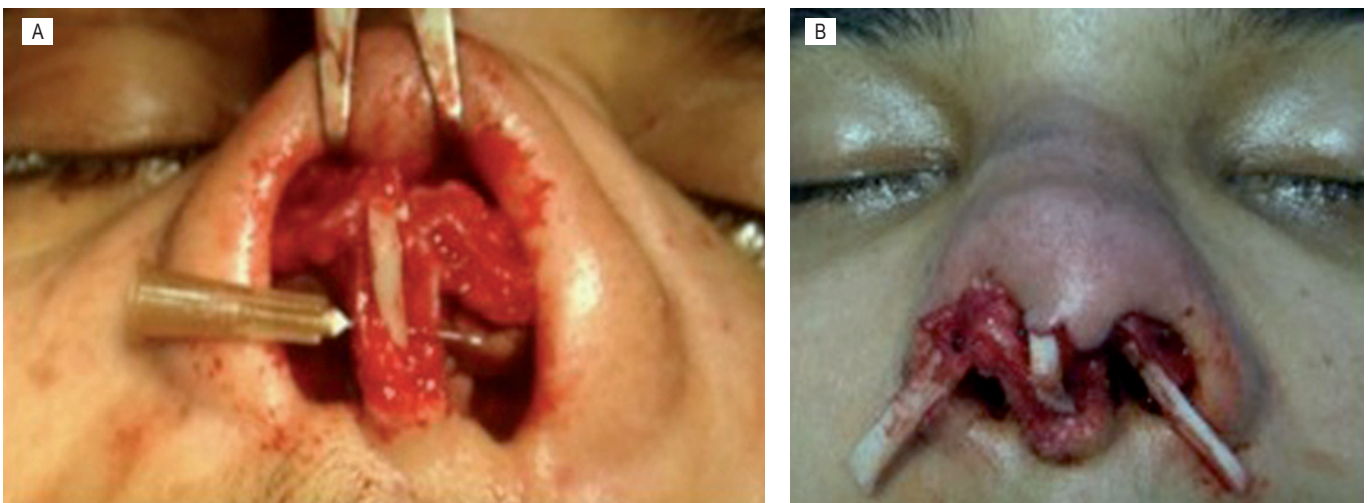


Figura 14 – Strut grafts e lateral crural strut grafts.

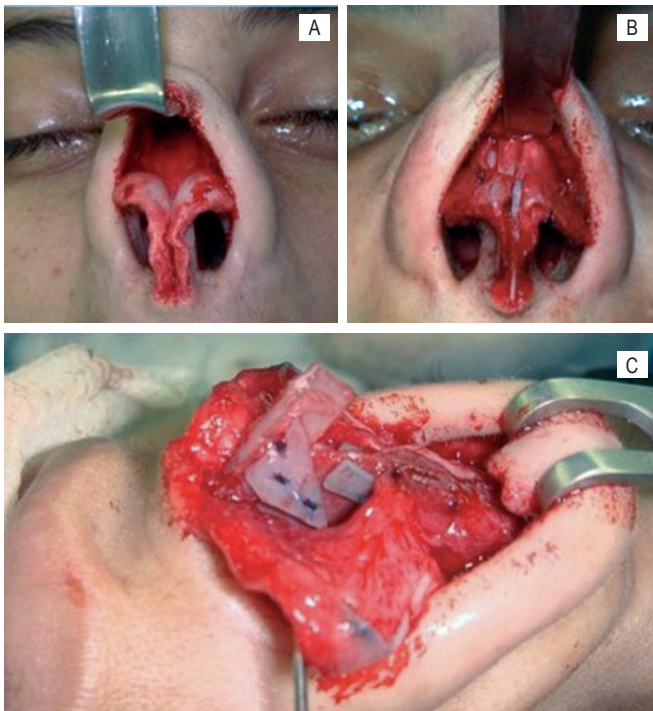


Figura 15 – Intra-operatório: utilização de técnicas não destrutivas (suturas, moldagem e ressecção conservadora) associada à enxertia autógena.

forma assimétrica para corrigir desvio septal aparente. Sua utilização de rotina visou também melhor resultado estético com definição das linhas estéticas dorsais. Como complicação potencial, o alargamento excessivo do terço médio pode comprometer o resultado estético, não evidenciado na casuística apresentada.

O *strut graft* foi utilizado em 100% dos casos, sendo que, em dois casos, foi fixado ao septo com o intuito de garantir maior controle na projeção e rotação. Esse enxerto permanece invisível, podendo alargar a columela, caso seja utilizado inadequadamente^{5,7-9,15}.

Em casos de colapso da válvula externa ou fraqueza sugerindo uma tendência a colapsar, os autores utilizaram *alar contour grafts* bilateralmente (58%). A posição mais baixa da porção caudal da CLI em relação à porção cefálica sugere também o uso dos enxertos de margem alar. Além da preservação da válvula externa, esses enxertos recriam um contorno mais harmônico para a ponta. São colocados em túneis subcutâneos criados paralelamente à margem alar^{5,7,17-20}.

Foi indicado o uso dos *lateral crural strut grafts* bilateralmente em quatro (33%) casos. Nesses pacientes, a relação entre a margem alar e a columela era inadequada, e as CLI necessitavam de reposicionamento e suporte adequado para prevenir um colapso da parede lateral e também permitir um melhor resultado estético. Esses enxertos são fixados

entre a pele vestibular e a crura lateral da CLI e terminam superficialmente à margem da abertura piriforme^{5,7,16,17,19,20}.

Enquanto os *dorsal onlay grafts*^{7,21} foram utilizados para aumentar a projeção do dorso (25%), os enxertos de ponta (*onlay tip grafts*) foram empregados para aumentar a projeção e melhorar a definição da ponta em pacientes de pele mais grossa (33%). Os cuidados na camuflagem desses enxertos incluíram cobertura com pericôndrio costal, contornos suaves e cartilagens macias (porção cefálica das CLI removidas) nos enxertos de ponta⁵, reduzindo assim o risco de visibilidade do enxerto a longo prazo.

Do ponto de vista estético, 92% dos pacientes afirmaram estar satisfeitos (grupo I e II). Em 25% dos casos, os autores ficaram insatisfeitos com, pelo menos, algum detalhe, e, em 67%, todos ficaram satisfeitos. Em um caso (8%), todos ficaram insatisfeitos, sendo realizado retoque da asa nasal após seis meses de cirurgia. O resultado estético final foi satisfatório tanto para o paciente quanto para o cirurgião.

Em relação à função, ao analisar a qualidade do sono e da respiração durante atividades físicas, foi demonstrado que não houve piora das queixas em nenhum caso. Em 58% dos casos, houve melhora na função nasal, e, em 42%, esta se manteve inalterada, sugerindo que os enxertos exercem impacto positivo na função nasal. Esse estudo está em concordância com trabalhos de Howard e Rohrich¹⁹ e Constantian e Clardy¹⁷, quando sugerem que a incompetência das válvulas contribua mais para a obstrução nasal do que as deformidades septais.

CONCLUSÃO

A utilização de enxertos autógenos de cartilagem se mostrou efetiva no tratamento das deformidades estéticas e funcionais, proporcionando adequado suporte ao esqueleto osteocartilaginoso e às válvulas internas e externas nasais, com índice de complicações aceitáveis e pequena morbidade das áreas doadoras.

REFERÊNCIAS

1. Roe JO. Correction of nasal deformities by subcutaneous operation. *Am Med Quartely*. 1899;1:56.
2. Joseph J Nasenplastik um sonstige gesechtsplastik, Webst einem Anhang uber Mammoplastik und einige weitere Operationen aus dem Gebiete der ausseren Korperplastik; Ein Atlas und Lehrbruch. Curt Kabitzsch. Leipzig;1931.
3. Rethi A. Raccourcissement du nez trop long. *Rev Chir Plast*. 1934;2:85.
4. Ishida LC, Ishida J, Ishida LH, Morais J. Rinoplastia secundária. In: Melega JM, ed. *Cirurgia plástica: fundamentos e arte*. Rio de Janeiro: Medsi;2003. p.395-405.
5. Toriumi DM. New concepts in nasal tip contouring. *Arch Facial Plast Surg*. 2006;8(3):156-85.
6. Sheen JH. Spreader graft: a method of reconstructing the roof of the middle nasal vault following rhinoplasty. *Plast Reconstr Surg*. 1984;73(2):230-9.

7. Gunter JP, Landecker A, Cochran CS. Frequently used grafts in rhinoplasty: nomenclature and analysis. *Plast Reconstr Surg.* 2006;118(1):14e-29e.
8. Byrd HS, Andochick S, Copit S, Walton KG. Septal extension grafts: a method of controlling tip projection shape. *Plast Reconstr Surg.* 1997;100(4):999-1010.
9. Watson D, Toriumi DM. Structural grafting in secondary rhinoplasty. In: Gunter JP, Rohrich RJ, Adams WP, Smith H, eds. *Dallas rhinoplasty: nasal surgery by the masters*. 1st ed. St. Louis: Quality Medical Publishing; 2002. p.705.
10. Rohrich RJ, Muzaffar AR, Janis JE. Component dorsal hump reduction: the importance of maintaining dorsal aesthetic lines in rhinoplasty. *Plast Reconstr Surg.* 2004;114(5):1298-308.
11. Oneal RM, Berkowitz RL. Upper lateral cartilage spreader flaps in rhinoplasty. *Aesthet Surg J.* 1998;18(5):370-1.
12. Gruber RP, Park E, Newman J, Berkowitz L, Oneal R. The spreader flap in primary rhinoplasty. *Plast Reconstr Surg.* 2007;119(6):1903-10.
13. Byrd HS, Meade RA, Gonyon DL Jr. Using the autospreader flap in primary rhinoplasty. *Plast Reconstr Surg.* 2007;119(6):1897-902.
14. Almeida GS, Pessoa BBGP, Oliveira NGS, Gomes AAR, Crisóstomo MR, Pessoa SGP. Reconstrução do terço médio nasal em rinoplastia primária. *Rev Soc Bras Cir Plást.* 2008;23(2):124-7.
15. Toriumi DM. Autogenous grafts are worth the extra time. *Arch Otolaryngol Head Neck Surg.* 2000;126(4):562-4.
16. Gunter JP, Friedman RM. Lateral crural strut graft: technique and clinical applications in rhinoplasty. *Plast Reconstr Surg.* 1997; 99(4):943-52.
17. Constantian MB, Clardy RB. The relative importance of septal and nasal valvular surgery in correcting airway obstruction in primary and secondary rhinoplasty. *Plast Reconstr Surg.* 1996;98(1):38-54.
18. Rohrich RJ, Ranieri J Jr, Ha RY. The alar contour graft: correction and prevention of alar rim deformities in rhinoplasty. *Plast Reconstr Surg.* 2002;109(7):2495-505.
19. Howard BK, Rohrich RJ. Understanding the nasal airway: principles and practice. *Plast Reconstr Surg.* 2002;109(3):1128-46.
20. Guyuron B. Alar rim deformities. *Plast Reconstr Surg.* 2001;107(3):856-63.
21. Becker DG, Pastorek NJ. The radix graft in cosmetic rhinoplasty. *Arch Facial Plast Surg.* 2001;3(2):115-9.
22. Kim DW, Shah AR, Toriumi DM. Concentric and eccentric carved costal cartilage: a comparison of warping. *Arch Facial Plast Surg.* 2006;8(1):42-6.
23. Cárdenas-Camarena L, Guerrero MT. Use of cartilaginous autografts in nasal surgery: 8 years of experience. *Plast Reconstr Surg.* 1999;103(3):1003-14.

Correspondência para:

Victor Diniz de Pochat
Rua Conselheiro Correa de Menezes, 432, ap. 201 – Horto Florestal – Salvador, BA, Brasil – CEP: 40295-030
E-mail: victor.pochat@gmail.com