Glossectomia subtotal pela técnica de ressecção lingual em orifício de fechadura modificada como tratamento de macroglossia verdadeira

Subtotal glossectomy by modified keyhole lingual resection technique for the treatment of true macroglossia

Moacir Cymrot[1]
Francisco de Assis Alves Teixeira[2*]
Felipe de Castro Dantas Sales[3]
Francisco Júlio Muniz Neto[3]

Trabalho realizado na Universidade Estadual do Ceará, Fortaleza, CE, Brasil.

Artigo submetido pelo SGP (Sistema de Gestão de Publicações) da RBCP.

Artigo recebido: 22/2/2010
Artigo aceito: 6/4/2010

RESUMO

Neste artigo é apresentado o caso de macroglossia verdadeira em criança de 6 anos de idade, tratada cirurgicamente, com excisão elíptica na linha média da língua e ressecção ampla na ponta da língua em arco gótico. O resultado pós-operatório foi considerado satisfatório, tanto sob o aspecto de volume da língua, que passou a se manter totalmente dentro da boca, como sob o aspecto estético, mantendo a capacidade de gustação normal.

Descritores: Macroglossia/congênito. Macroglossia/cirurgia, Glossectomia. Língua/cirurgia.

ABSTRACT

We describe a case of true macroglossia in a 6-year-old child that was surgically treated with a midline elliptical excision and anterior wedge resection along a Gothic-shaped arch. The postoperative result was considered satisfactory with regard to both the volume of the tongue, which now remains entirely within the mouth, and the aesthetic appearance; the ability to taste has been maintained.

Keywords: Macroglossia/congenital. Macroglossia/surgery, Glossectomy. Tongue/surgery.

INTRODUÇÃO

A macroglossia é uma condição pediátrica pouco comum, causada por grande variedade de etiologias[1,2]. Pode ser classificada em verdadeira, quando há aumento da língua, e relativa, quando a cavidade oral não é grande o suficiente para abrigar a língua.

Essas condições podem ser congênitas ou adquiridas[2]. O diagnóstico é feito com base na presença de protrusão lingual em relação aos dentes, abertura labial e postura mantida de boca aberta[3].

Myer et al.[4] classificam a macroglossia em generalizada e localizada (Tabela 1), com base na extensão do acometimento lingual, podendo ser de causas congênita, inflamatória, traumática e neoplásica[5-24].

A língua desempenha muitas funções, dentre elas deglutição, fonação, respiração, desenvolvimento normal do processo alveolar e da estrutura óssea da face.

Assim, a macroglossia causa distúrbios como dificuldade na fala, mastigação, deglutição e obstrução de vias aéreas. Além disso, a protrusão lingual predispõe a trauma lingual, ressecamento da mucosa oral e infecções repetitivas de vias aéreas superiores[25].

A avaliação da macroglossia começa com história cuidadosa e exame físico, procurando identificar alguma síndrome não diagnosticada, alterações na respiração, deglutição, fonação e alterações da oclusão dentária.

A conduta terapêutica deve considerar seguimento com observação, correção de alguma condição sistêmica que esteja acarretando as alterações linguais, terapia orofacial

1. Doutor em Cirurgia Plástica, professor adjunto da Universidade Estadual do Ceará, Fortaleza, CE, Brasil.
2. Especialista pela Sociedade Brasileira de Cirurgia Plástica, assistente da Clínica de Cirurgia Crânio-Facial do Hospital Infantil Albert Sabin, Fortaleza, CE, Brasil.
3. Acadêmico de Medicina da Universidade Estadual do Ceará, Fortaleza, CE, Brasil.

* *In memoriam.*

Tabela 1 – Sumário de causas de macroglossia.

Etiologia		Extensão do aumento	Exemplo
Congênita		Localizada	Hemangioma, linfangioma
		Generalizada	Síndrome de Down, síndrome de Beckwith-Wiedemann, síndrome triploide, síndrome de Behmel, gargolismo, mucopolissacaridose, gangliosidose tipo 1, síndrome de Tollner
Inflamatória		Localizada	Tuberculose, goma sifilítica, infecção dentária, rânula, doença de Riga, actinomicose
		Generalizada	Glossite crônica
Metabólica		Generalizada	Amiloidose, proteinose lipoídica, tratamento crônico com esteroide, acromegalia, mixedema
Traumática		Localizada	Hematoma, irritação dentária, edema pós-operatório
		Generalizada	Edema pós-operatório
Neoplásica	Natureza benigna	Localizada	Carcinoma, sarcoma
	Natureza maligna	Localizada	Tumor de células granulares, neurofibroma, leiomioma, lipoma

e intervenção cirúrgica mais adequada para a alteração lingual, que permita preservação da vascularização e inervação da língua no pós-operatório.

A ressecção cirúrgica é considerada o tratamento mais adequado na faixa etária pediátrica, sendo a glossectomia subtotal em orifício de fechadura uma técnica efetiva nesses casos, permitindo o desenvolvimento normal do organismo, bem como prevenindo complicações dentoalveolares. Essa técnica foi originalmente descrita por Morgan et al.[26], tendo como diferencial a redução do tamanho nos três planos do músculo.

O sucesso cirúrgico deve ser avaliado considerando-se desaparecimento de marcas dos dentes nas bordas da língua, posição adequada da língua dentro da cavidade oral, alterações respiratórias, deglutição, fonação, gustação, sensibilidade térmica, dolorosa, epicrítica e protopática, e mobilidade lingual.

Atualmente, prioriza-se o tratamento multidisciplinar, incluindo avaliação ortodôntica, cirúrgica e fonoaudiológica.

RELATO DO CASO

Paciente do sexo feminino, 6 anos de idade, apresentava ao exame físico aumento do comprimento e da largura da língua. A língua apresentava-se em repouso interpondo-se aos dentes, causando interferência na fonação e dificuldade na mastigação. A avaliação do perfil esquelético demonstrou ausência de qualquer alteração compatível com deformidade dentofacial. O diagnóstico foi de macroglossia verdadeira (Figura 1).

Sob anestesia geral, foi realizada a glossoplastia conforme a técnica da glossectomia subtotal em orifício de fechadura modificada, com larga ressecção em arco gótico da extremidade da língua (Figuras 2 e 3).

A incisão foi realizada utilizando-se uma lâmina de bisturi, e com o eletrocautério foi completada a diérese e realizada a hemostasia. Foi removido, assim, o excesso de tecido muscular da língua (Figuras 4 e 5). Em seguida, foi realizada a rafia dos planos utilizando-se fios absorvíveis Vicryl® (Figura 6).

Figura 1 *– Aspecto pré-operatório.*

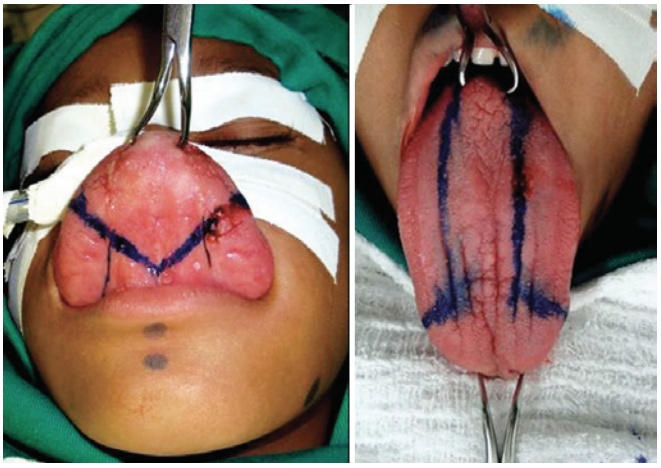

Figura 2 *– Planejamento da glossoplastia.*

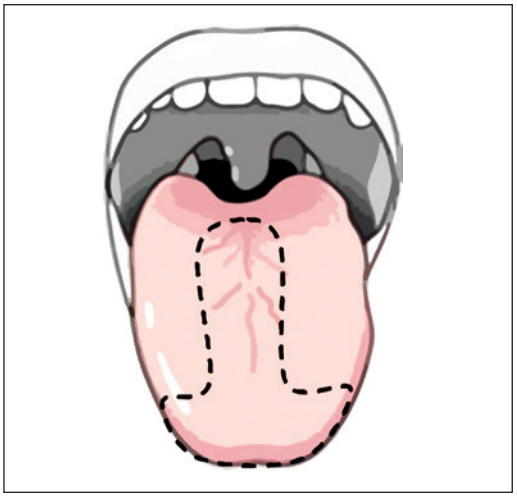

Figura 3 *– Glossotomia subtotal em buraco de fechadura, com larga ressecção em arco gótico da extremidade da língua.*

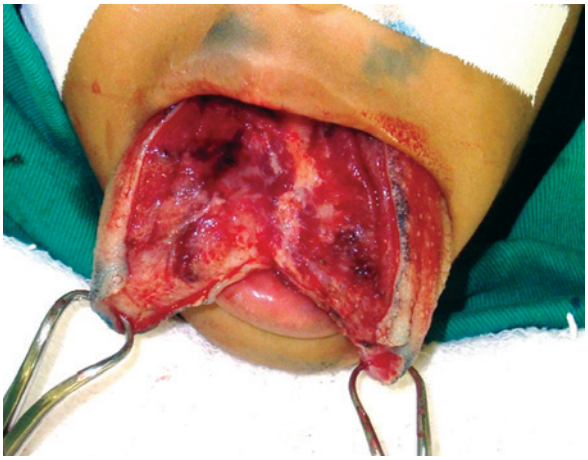

Figura 4 *– Remoção do excesso de tecido lingual.*

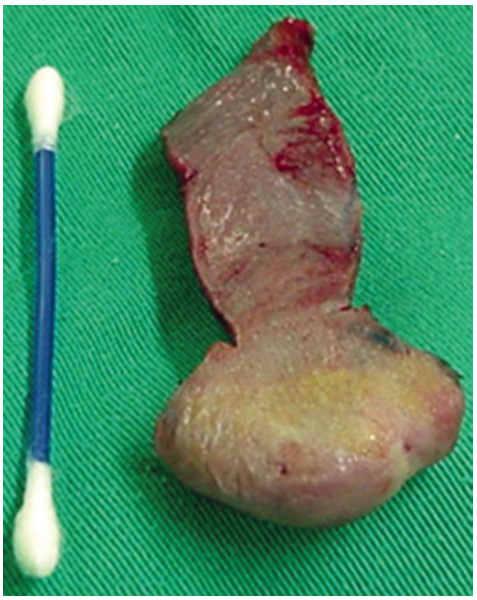

Figura 5 *– Larga ressecção romboide do terço anterior da língua.*

Figura 6 *– Aproximação dos planos e sutura.*

DISCUSSÃO

O tratamento cirúrgico de glossectomia subtotal é indicado, na maioria dos casos, quando há obstrução de via aérea, dificuldade da fala, disfagia e prejuízo estético.

Muitas técnicas cirúrgicas estão descritas para correção da macroglossia verdadeira, as quais podem ser subdivididas em glossectomias a partir da linha mediana e glossectomias periféricas[27].

Em 1950, Edgerton[28] descreveu uma técnica consistindo em uma excisão ao longo do centro da língua com preservação

Figura 7 *– Excisão elíptica no centro da língua, proposta por Edgerton[28].*

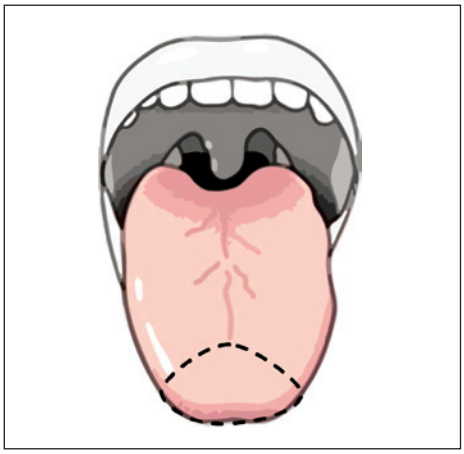

Figura 8 *– Incisão triangular na extremidade da língua, proposta por Kole[29].*

Figura 9 *– Apresentação anatômica da língua no pós-operatório de 9 meses.*

dos vasos, nervos e papilas gustativas, tendo como resultado o estreitamento da língua sem alteração de comprimento (Figura 7). Em 1965, Kole[29] propôs incisão triangular na extremidade da língua, reduzindo o comprimento e a espessura do terço anterior da língua (Figura 8).

A técnica cirúrgica apresentada neste artigo é uma variante da glossectomia em orifício de fechadura, originalmente descrita por Morgan et al.[26], com excisão larga da extremidade distal da língua, proporcionando redução adicional do comprimento da língua.

A realização dessa técnica demonstrou bons resultados no caso apresentado (Figura 9), como em outros descritos na literatura[27-30].

Nos casos de macroglossia por hipertrofia muscular idiopática, como o relatado neste artigo, existe a possibilidade de recorrência[31,32], por isso a indicação cirúrgica deve ser individualizada, considerando-se os riscos e possíveis benefícios para o paciente.

REFERÊNCIAS

1. Horn C, Thaker HM, Tampakopoulou DA, De Serres LM, Keller JL, Haddad J Jr. Tongue lesions in the pediatric population. Otolaryngol Head Neck Surg. 2001;124(2):164-9.
2. Vogel JE, Mulliken JB, Kaban LB. Macroglossia: a review of the condition and a new classification. Plast Reconstr Surg. 1986;78(6):715-23.
3. Dolan EA, Riski JE, Mason RM. Macroglossia: clinical considerations. Int J Orofacial Myology. 1989;15(2):4-7.
4. Myer CM 3rd, Hotaling AJ, Reilly JS. The diagnosis and treatment of macroglossia in children. Ear Nose Throat J. 1986;65(10):444-8.
5. Jian XC. Surgical excision of lymphangiomatous macroglossia: a case report. J Oral Maxillofac Surg. 1997;55(3):306-9.
6. Dios PD, Posse JL, Sanromán JF, Garcia EV. Treatment of macroglossia in a child with Beckwith-Wiedemann syndrome. J Oral Maxillofac Surg. 2000;58(9):1058-61.
7. Murphy JP. Comment on macroglossia and reduction glossectomy. Am J Orthod Dentofacial Orthop. 1997;111(4):29A-30A.
8. Moura CG, Moura TG, Durães AR, Souza SP. Exuberant macroglossia in a patient with primary systemic amyloidosis. Clin Exp Rheumatol. 2005;23(3):428.
9. Kempton JJ, Latto C. Neurofibromatosis presenting as macroglossia. Arch Dis Child. 1951;26(125):76-7.
10. Wittmann AL. Macroglossia in acromegaly and hypothyroidism. Virchows Arch A Pathol Anat Histol. 1977;373(4):353-60.
11. Bamelis M, Boyden B, Sente F, Madoe V. Sweet's syndrome and acute myelogenous leukemia in a patient who presented with a sudden massive swelling of the tongue. Dermatology. 1995;190(4):335-7.
12. García de Guilarte RF, Frönher BB, Urcelay PR, Nájera RC, Meli BG, Enríquez de Salamanca Celada J. An idiopathic case of macroglossia. J Plast Reconstr Aesthet Surg. 2009;62(2):e41-3.
13. Meares N, Braude S, Burgess K. Massive macroglossia as a presenting feature of hypothyroid-associated pericardial effusion. Chest. 1993; 104(5):1632-3.
14. Linder N, Kuint J, German B, Lubin D, Loewenthal R. Hypertrophy of the tongue associated with inhaled corticosteroid therapy in premature infants. J Pediatr. 1995;127(4):651-3.
15. Ramesh V. Tuberculoma of the tongue presenting as macroglossia. Cutis. 1997;60(4):201-2.

16. Rizer FM, Schechter GL, Richardson MA. Macroglossia: etiologic considerations and management techniques. Int J Pediatr Otorhinolaryngol. 1985;8(3):225-36.
17. Loeffler JR, Duray PH, Sasaki CT. Macroglossal lymphangioendotheliomatosis. Report of a case in a pregnant woman. Arch Otolaryngol. 1984;110(9):600-3.
18. Donnelly LF, Jones BV, Strife JL. Imaging of pediatric tongue abnormalities. AJR Am J Roentgenol. 2000;175(2):489-93.
19. Gupta OP. Congenital macroglossia. Arch Otolaryngol. 1971;93(4):378-83.
20. Luna Ortiz K, Carmona Luna T, Herrera Gómez A, Cano Valdez AM. Macroglossia caused by adenoid cystic carcinoma. Case report. Med Oral Patol Oral Cir Bucal. 2008;13(6):E395-7.
21. Zúñiga S, Benveniste S, Egger E, Salgado C, Artigas R, Carter R, et al. Tumors of the tongue in children. Rev Chil Pediatr. 1982;53(4):338-44.
22. Abbott FC, Shattock SG. I. Neurofibromatosis of the nerves of the tongue (macroglossia neurofibromatosa) and of certain other nerves of the head and neck. Ann Surg. 1903;37(3):321-35.
23. Roles DM. Lipoma of the tongue. Br J Oral Maxillofac Surg. 1995; 33(3):196-7.
24. Guelmann M, Katz J. Macroglossia combined with lymphangioma: a case report. J Clin Pediatr Dent. 2003;27(2):167-9.
25. Wolford LM, Cottrell DA. Diagnosis of macroglossia and indications for reduction glossectomy. Am J Orthod Dentofacial Orthop. 1996; 110(2):170-7.
26. Morgan WE, Friedman EM, Duncan NO, Sulek M. Surgical management of macroglossia in children. Arch Otolaryngol Head Neck Surg. 1996;122(3):326-9.
27. Gasparini G, Saltarel A, Carboni A, Maggiulli F, Becelli R. Surgical management of macroglossia: discussion of 7 cases. Oral Surg Oral Med Oral Pathol Oral Radiol Endod. 2002;94(5):566-71.
28. Edgerton M. The management of macroglossia when associated with prognathism. Br J Plast Surg. 1950;3(2):117-22.
29. Kole H. Results, experience, and problems in the operative treatment of anomalies with reverse over bite (mandibular protrusion). Int J Oral Surg. 1965;19:427-50.
30. Kaufman Y, Cole P, McKnight A, Hatef DA, Hollier L, Edmonds J. A modified keyhole technique for correction of macroglossia. Plast Reconstr Surg. 2008;122(6):1867-9.
31. Davalbhakta A, Lamberty BG. Technique for uniform reduction of macroglossia. Br J Plast Surg. 2000;53(4):294-7.
32. Malagola C, Barbato E, Fordellone P. Sindrome di Beckwith-Wiedemann: un caso raro. Dent Cadmos. 1990;58(1):74-8.

Correspondência para: Moacir Cymrot
Rua Bonfim Sobrinho, 316 – ap. 901 – Fátima – Fortaleza, CE, Brasil – CEP 60040-500
E-mail: moacymrot@uol.com.br