

Ritidoplastia sem cicatriz periauricular

A rhytidoplasty technique without resultant periauricular scarring

ALFONSO RIASCOS¹
RICARDO BAROUDI²

RESUMO

Introdução: As incisões cutâneas de acesso nas ritidoplastias têm apresentado grande diversidade desde os seus primórdios, nas duas primeiras décadas do século passado, até a atualidade. Numerosas também têm sido as táticas cirúrgicas em busca de refinamentos que pudessem reduzir estigmas cicatriciais, distorções anatómicas da orelha externa e perda de cabelo. No sentido de reduzir as inconveniências das cicatrizes periauriculares e das alterações pilosas ainda frequentes, com aplicabilidade numa ampla gama de pacientes de diferentes faixas etárias, foi proposta a realização da ritidoplastia sem incisão pré e retroauricular, mediante duas vias de acesso: uma no limite piloso da região temporal e outra, submentoniana. Este estudo tem por objetivo apresentar os resultados obtidos com o emprego dessa técnica de ritidoplastia sem cicatriz periauricular. **Método:** No período de outubro de 2008 a fevereiro 2012, 228 pacientes, sendo 80% do sexo feminino, foram submetidos a ritidoplastia mediante uma incisão curta e sem incisão coronal, no Centro Médico Imbanaco (Cali, Colômbia). Todos os pacientes receberam tratamento cervical mediante via de acesso submentoniana com ampla dissecação seletiva e interligada com o andar médio da face, para tratamento do platisma, quando necessário, e ressecção dos excessos cutâneos. Smasplastia, lipoaspiração, enxerto de gordura e laser, além de outros procedimentos não-cirúrgicos, foram utilizados concomitante e seletivamente, no mesmo ato ou em atos operatórios distintos. A técnica foi contraindicada a pacientes após grandes perdas ponderais e excessiva flacidez de pele tanto facial como cervical. **Resultados:** Os resultados estéticos obtidos com a técnica de ritidoplastia sem cicatriz periauricular foram considerados satisfatórios pelos pacientes e pela equipe cirúrgica na totalidade dos pacientes, com manutenção a médio e longo prazos. A incidência de complicações pós-operatórias foi pequena, sendo mais comum a presença de assimetria da região temporal e de cicatrizes não-estéticas em 2,6% e 2,2% dos pacientes, respectivamente. **Conclusões:** As ritidoplastias com vias de acesso submentoniana e pré-capilar na região temporal, sem cicatrizes periauriculares, têm oferecido resultados a médio e longo prazos que justificam sua indicação, pelo fato de permitirem tratamento do andar médio da face e da região cervical, evitando-se as possíveis complicações descritas na literatura.

Descritores: Face/cirurgia. Ritidoplastia. Cirurgia plástica/métodos.

ABSTRACT

Background: Surgical skin incisions in rhytidoplasty are very diverse compared to their original form approximately 100 years ago, when the operation was first performed. Many strategies have been proposed to improve this procedure so as to reduce scarring, anatomic distortion of the external ear, and hair loss. To diminish the inconveniences of periauricular scars and hair loss and in order to apply the technique to patients of different age groups, rhytidoplasty without preauricular and retroauricular incisions were performed using 2 surgical access points: the hairline on the temporal region and

Trabalho realizado no
Centro Médico Imbanaco, Cali,
Valle del Cauca, Colômbia.

Artigo submetido pelo SGP
(Sistema de Gestão de
Publicações) da RBCP.

Artigo recebido: 6/3/2012
Artigo aceito: 11/5/2012

1. Cirurgião plástico, membro titular da Sociedade Colombiana de Cirurgia Plástica, Cali, Colômbia.
2. Cirurgião plástico, membro titular da Sociedade Brasileira de Cirurgia Plástica, Campinas, SP, Brasil.

the submental region. The aim of this study is to report the results obtained using this rhytidoplasty technique which avoided periauricular scarring. **Methods:** From October 2008 to February 2012, 228 patients (80% female) underwent rhytidoplasty performed by means of a short incision instead of a coronal incision. Patients received cervical treatment through a submental access, which facilitated an extensive selective dissection linked to the midface plane for platysma treatment and, when necessary, resection of excess skin. SMAS-plasty, liposuction, fat graft, and laser treatment, in addition to other non-surgical procedures, were selectively combined in the same procedure or an additional procedure. The procedure is contraindicated in patients who present after extensive weight loss and with excessive flaccidity of facial and cervical skin. **Results:** Overall, the aesthetic results obtained with rhytidoplasty without periauricular scarring were considered satisfactory both by the patients and the surgical team and provided good mid- and long-term results. Few complications were observed after surgery; these included asymmetry in the temporal region and non-aesthetic scars, which were detected in 2.6% and 2.2% of the patients, respectively. **Conclusions:** Rhytidoplasties without periauricular scarring that were performed through submental and precapillary incisions in the temporal region provided good mid- to long-term results. This justified their use, particularly if we consider that treatment of the midface plane and cervical region might prevent the development of possible complications described in the literature.

Keywords: Face/surgery. Rhytidoplasty. Plastic surgery/methods.

INTRODUÇÃO

O envelhecimento humano é determinado pelos fatores biológicos inerentes a nossa espécie, decorrentes de atrofia e absorção tissular de todos os tipos, com reflexos na pele. Na face, esses efeitos têm seu início a partir da quarta década de vida, em que genética, qualidade de vida, variações de massa corporal, tipo de pele, hormônios, alimentação, tabagismo e, inclusive, gravidade são os principais fatores a serem considerados^{1,2}.

As ritidoplastias faciais entraram para a história da cirurgia plástica durante as duas primeiras décadas do século passado. Evoluções técnicas e táticas bem como refinamentos foram continuamente introduzidos, em resposta à cobrança dos pacientes, de ambos os sexos. Há algumas décadas, a ritidoplastia deixou de ser “segredo de estado”, isto é, deixou de ser omitida e até mesmo negada pelos pacientes submetidos a esse tipo de cirurgia. Na atualidade, os resultados obtidos com o procedimento e a comparação de cicatrizes, assim como intercorrências e complicações, passaram para o domínio público.

As evoluções táticas e técnicas em busca de resultados mais qualificados a longo prazo têm sido também ininterruptas. As incisões de acesso sempre foram ao redor da implantação das orelhas e no couro cabeludo, com dissecções variadas em extensão, em função da necessidade. As inconveniências secundárias determinavam cicatrizes muitas vezes inestéticas, perda pilosa e outros tipos de problema que exigiam reparações (Figura 1).

Tratamento do platisma³ e do sistema musculoponeurótico superficial (SMAS, *do inglês superficial musculoaponeurotic system*)⁴, emprego de endoscopia nos diferentes planos de dissecação⁵, além de novos procedimentos, táticas e técnicas têm ocorrido até o presente, devendo continuar no futuro, porém sempre com a utilização da via de acesso ao redor da implantação da orelha. Mais recentemente foi proposta a ritidoplastia sem incisão retroauricular, com a realização concomitante do tratamento do SMAS somente por meio das vias de acesso pré-auricular e temporal⁶.

No sentido de reduzir as inconveniências das cicatrizes periauriculares e das alterações pilosas ainda frequentes, com

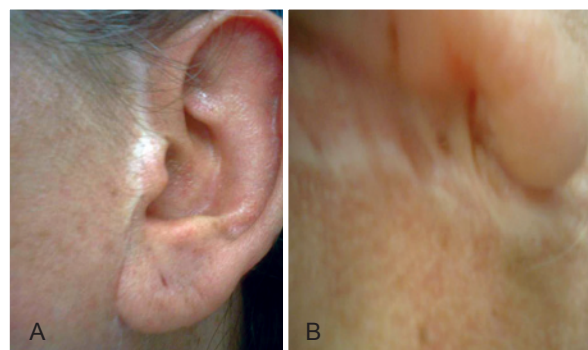


Figura 1 – Cicatrizes esgarçadas ainda encontradas, com alguma frequência, no pós-operatório de ritidoplastias a longo prazo, que causam problemas quando expostas. Em **A**, cicatriz pré-auricular. Em **B**, cicatriz retroauricular.

aplicabilidade numa ampla gama de pacientes de diferentes faixas etárias, foi proposta a realização da ritidoplastia sem incisão pré e retroauricular, mediante duas vias de acesso: uma no limite piloso da região temporal e outra, submentoniana. Este estudo tem por objetivo apresentar os resultados obtidos com o emprego dessa técnica de ritidoplastia sem cicatriz periauricular.

MÉTODOS

No período de outubro de 2008 a fevereiro 2012, 228 pacientes, sendo 80% do sexo feminino, foram submetidos a ritidoplastias mediante uma incisão curta e sem incisão coronal, no Centro Médico Imbanaco (Cali, Colômbia).

Todos os pacientes receberam tratamento cervical mediante via de acesso submentoniana com ampla dissecação seletiva e interligada com o andar médio da face, para tratamento do platisma, quando necessário, e ressecção dos excessos cutâneos.

A técnica foi contraindicada a pacientes após grandes perdas ponderais e excessiva flacidez de pele tanto facial como cervical.

Técnica Cirúrgica

Inicialmente foi realizada demarcação cutânea da área de dissecação na face e na região cervical, a partir da raiz da hélix na linha limite da implantação dos cabelos na região temporal, em extensão de 5 cm a 7 cm. A partir da extremidade oposta da hélix, a demarcação foi ampliada até o limite da borda orbitária, passando pela extremidade externa do sulco nasogeniano e seguindo caudalmente até a reborda mandibular. No limite da raiz da hélix, a incisão desceu e contornou o tragus até o lóbulo da orelha, continuando até a linha da mandíbula.

Na região cervical, os limites foram demarcados por uma linha transversal de implantação do osso hioide ou ainda até 3 cm abaixo dele e por uma linha vertical a partir do lóbulo da orelha bilateralmente (Figura 2).

Todos os pacientes foram submetidos a cirurgia sob sedação e anestesia local, com lidocaína a 0,5% e epinefrina 1:200.000, em um total injetado entre 200 ml e 300 ml.

Foi realizada, também, incisão submentoniana transversal, com extensão média de 3 cm, seguida de dissecação cutânea cervical dentro dos limites previamente demarcados. Em seguida, procedeu-se à incisão cutânea linear ou em ziguezague, no limite do couro cabeludo da região temporal a partir da raiz da hélix, em extensão de 5 cm a 7 cm, com a lâmina do bisturi inclinada no sentido cranial⁷. Por fim, foi realizada dissecação subcutânea em todo o segmento médio da face, com ou sem junção seletiva com a dissecação cervical (Figura 3).

Foi realizado tratamento das bandas do platisma na linha médio-cervical⁸⁻¹², mediante 3 a 5 pontos isolados ou sutura contínua no sentido cefálico com fio absorvível 4-0

e smasplastia¹³⁻¹⁵. Após tração da pele dissecada da face em sentido cranial, foi realizada ressecção dos excessos na região temporal, em extensão variável de 3 cm a 4 cm. Realizada sutura das bordas em dois planos, com 2 a 4 pontos dérmicos com fio absorvível 4-0, e sutura com pontos isolados com fio de náilon 5-0 nas incisões lineares e do tipo ziguezague (Figuras 4 e 5). Na região submentoniana, nos casos de excessos cutâneos mesmo após ressecção, foi realizada sutura das bordas com pontos isolados subdérmicos com fio absorvível 4-0.

Lipoaspiração, enxerto de gordura, laser, *peeling* químico, tratamento da frente e blefaroplastia, além de outros procedimentos não-cirúrgicos, foram utilizados concomitante e seletivamente, no mesmo ato ou em atos operatórios distintos.

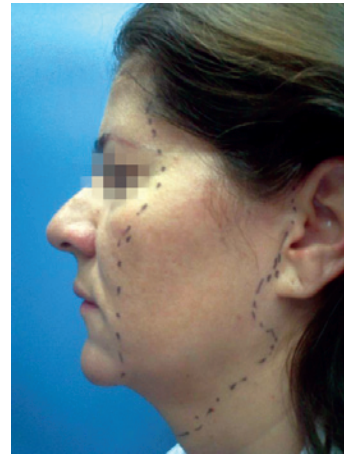

Figura 2 – Paciente de perfil, com demarcação cutânea delimitada na área de dissecação da região temporal, em toda a face, desde a implantação anterior da orelha até 1 cm do canto externo das pálpebras, descendente ao longo do limite externo do sulco nasolabial, borda da mandíbula e região cervical até o nível e mesmo 1,5 cm abaixo da linha do osso hioide.

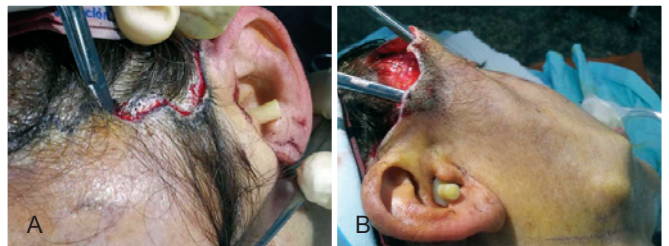


Figura 3 – Em A, via de acesso na região temporal da raiz da hélix e ao longo da linha de implantação do cabelo, em extensão de 5 cm a 7 cm de comprimento, com o bisturi inclinado cranialmente, para maior preservação dos folículos pilosos. Em B, ampla dissecação cutânea através da via de acesso na área de demarcação prévia até a borda da mandíbula, interligada ou não com a dissecação da região cervical.

Cuidados Pós-Operatórios

Por se tratar de cirurgia realizada sob sedação, os pacientes receberam alta hospitalar assim que apresentaram condições de deambulação.

Não foram colocados drenos, curativo semicompressivo foi mantido por 24 horas e os pontos foram removidos no 5º dia de pós-operatório.

Edema e equimoses foram similares aos presentes após ritidoplastias realizadas com dissecções e incisões mais amplas.

RESULTADOS

Os resultados estéticos obtidos com a técnica de ritidoplastia sem cicatriz periauricular foram considerados satisfatórios pelos pacientes e pela equipe cirúrgica na totalidade dos pacientes, com manutenção a médio e longo prazos.

A incidência de complicações pós-operatórias foi pequena, sendo mais comum a presença de assimetria da região temporal e de cicatrizes não-estéticas em 2,6% e 2,2% dos pacientes, respectivamente (Tabela 1).

Infecções, deiscências de sutura, necrose cutânea, seroma, assimetrias permanentes, edema prolongado ou lesões nervosas não foram observados neste grupo de pacientes.

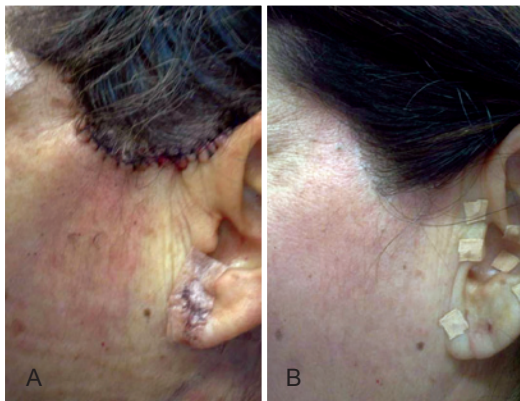


Figura 4 – Em A, sutura final com pontos isolados com fio inabsorvível 4-0. Em B, sexto mês de pós-operatório.

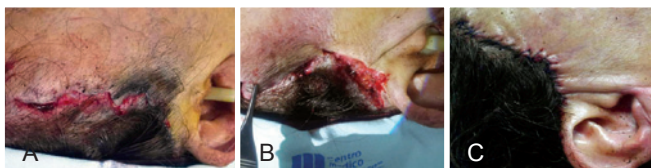

Figura 5 – Em A e B, incisão tipo ziguezague e sutura com pontos dérmicos isolados com fio absorvível 4-0. Em C, sutura final com pontos isolados com fio inabsorvível 4-0. A dobra de pele desaparece durante as 3 primeiras semanas de pós-operatório.

As Figuras 6 a 10 ilustram alguns casos da presente casuística.

DISCUSSÃO

A dissecação cutânea da face e da região cervical através de duas incisões curtas e distantes, apesar de tecnicamente mais difícil, é realizável com a utilização de tesoura de ponta

Tabela 1 – Complicações pós-operatórias.

| Complicação | n | % |
|-------------------------------|---|------|
| Cicatriz hipertrófica | 2 | 0,88 |
| Cicatriz não-estética | 5 | 2,2 |
| Hematoma localizado | 1 | 0,44 |
| Assimetria da região temporal | 6 | 2,6 |

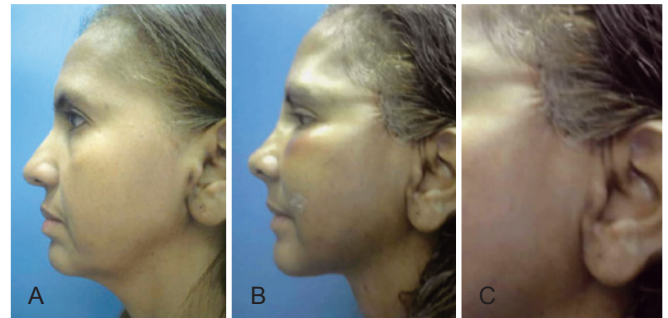


Figura 6 – Em A e B, paciente de 53 anos de idade, vista de perfil, respectivamente, no pré-operatório e no 7º dia de pós-operatório, submetida a ritidoplastia pela técnica descrita, com vias de acesso no limite da implantação do cabelo nas regiões temporal e submentoniana. Em C, sutura com pontos isolados de fio inabsorvível 4-0 e edema com dobra da pele, que permanece até a terceira semana de pós-operatório.

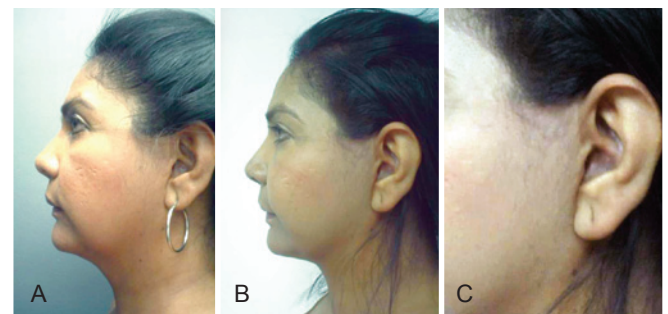

Figura 7 – Em A, paciente de 52 anos de idade, com ritidoplastia prévia há 5 anos, submetida a nova cirurgia pelo método proposto sem incisões pré ou retroauriculares. Em B e C, aspecto pós-operatório de um ano.

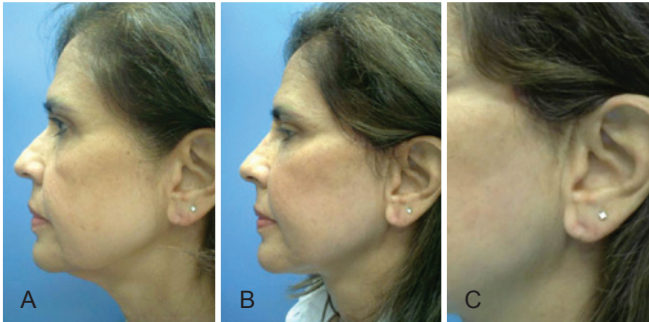


Figura 8 – Em *A e B*, paciente de 50 anos de idade, vista de perfil, nos períodos pré e pós-operatório de 3 anos, submetida a ritidoplastia pela técnica descrita. Em *C*, detalhe a curta distância sem evidências de cicatriz nas regiões da costeleta e temporal.

romba, mediante visão direta e com luz frontal. A hemostasia é rotineiramente acessível, sem necessidade de aparelhagem especial.

A realização da smasplastia através da via de acesso temporal não determina limitações, pelos tipos de ponto de tração cranial a serem aplicados. A tração cranial do retalho cutâneo eleva consigo o excesso de pele diante da orelha, formando pequenas dobras que voltam à normalidade após 3 semanas (Figura 11).

A lipoaspiração prévia ao tratamento das bridas de platisma permite a eliminação de seu excesso em toda a extensão ântero-lateral do pescoço e a sutura medial das mesmas também com visão direta. A ampla dissecação cutânea da face e da região cervical é seletivamente aplicada, de acordo com os excessos cutâneos da região cervical. Esse detalhe libera melhor a tração cranial, rejuvenescendo a linha mandibular.

A ausência de cicatrizes periauriculares expressa a mensagem desse procedimento, pelo fato de evitar deformações secundárias, que ocorrem, com frequência, pelo comprometimento estético do trágus, do lóbulo da orelha e da implantação da costeleta. O lóbulo da orelha, quando já se apresenta aderido antes da cirurgia, tende a ficar mais tracionado no pós-operatório tardio, se manipulado cirurgicamente. Se essa estrutura não for dissecada, a tração cranial da pele na região condiciona sua semirrotação e aparência mais natural.

Pacientes do sexo masculino, que usam cabelos curtos e posicionados ao redor das orelhas por total alopecia parietal, são também beneficiados pelo posicionamento das cicatrizes.

O tratamento do processo ancilar com laser e *peeling*, no mesmo tempo operatório, torna-se mais seguro quando aplicado em áreas dissecadas pela ampla circulação dérmica procedente da região auricular e do lado medial da face.

CONCLUSÕES

A ritidoplastia mediante incisões temporal e submentoniana, preservando a integridade cutânea sem via de acesso

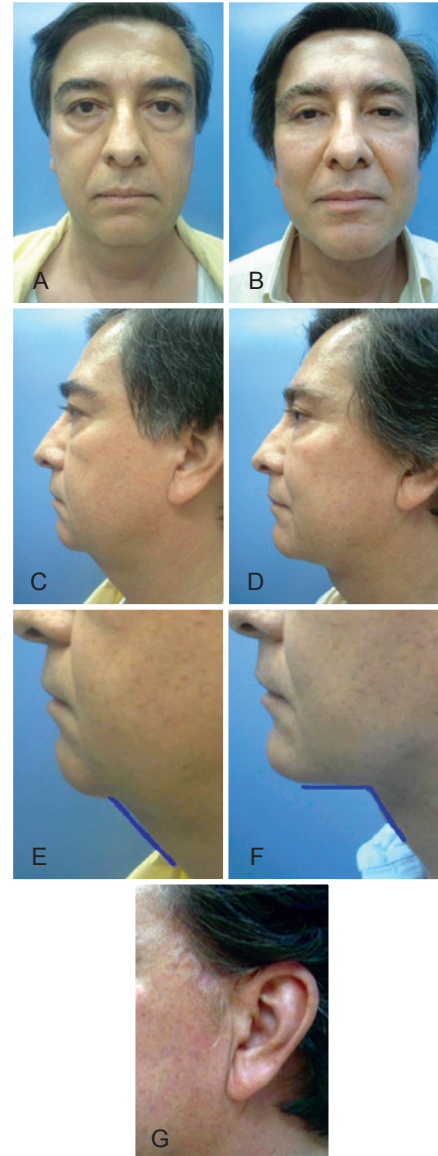


Figura 9 – Em *A e B*, paciente de 62 anos de idade, vista anterior, respectivamente, nos períodos pré e pós-operatório de 6 meses, submetido a ritidoplastia blefarocervicofacial com tratamento de platisma e lipoaspiração cervical no mesmo tempo cirúrgico. Em *C e D*, vista de perfil, respectivamente, nos períodos pré e pós-operatório de 6 meses. Em *E e F*, vista aproximada de perfil, respectivamente, nos períodos pré e pós-operatório de 6 meses, demonstrando nítida melhora do ângulo cervicomandibular. Em *G*, detalhe da cicatriz não visível a curta distância na região da costeleta.

periauricular, permite ampla dissecação cutânea e realização de todas as manobras de smasplastia, assim como preenchimentos especificamente indicados, lipoaspiração, laser ou *peeling* químico, em um único tempo operatório, sem aumentar os riscos inerentes ao ato cirúrgico.

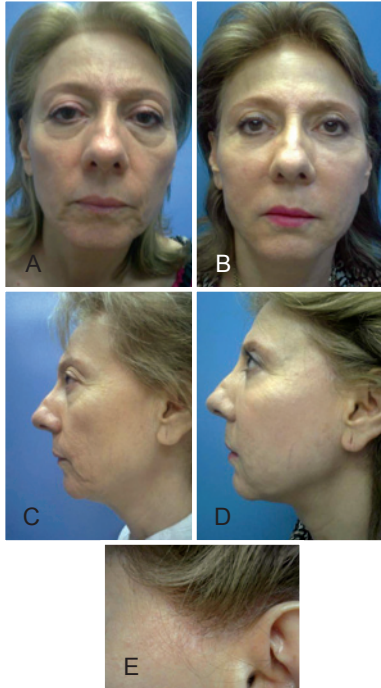

Figura 10 – Em **A e B**, paciente de 70 anos de idade, vista anterior, respectivamente, nos períodos pré e pós-operatório de 2 anos, submetida a ritidoplastia blefarocervicofacial sem tratamento de platysma. Em **C e D**, vista de perfil, respectivamente, nos períodos pré e pós-operatório de 2 anos. Em **E**, detalhe da ocultação da cicatriz da via de acesso para técnica utilizada.

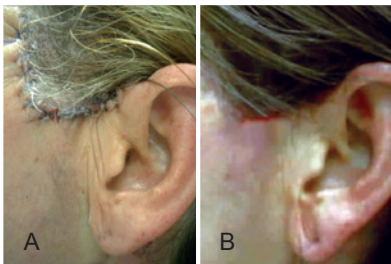


Figura 11 – Em **A**, detalhe de pequenas dobras de pele na região pré-auricular pela técnica utilizada, no período pós-operatório imediato. Em **B**, desaparecimento das dobras de pele em 3 semanas de pós-operatório.

As ritidoplastias com vias de acesso submentoniana e pré-capilar na região temporal, sem cicatrizes periauriculares, têm oferecido resultados a médio e longo prazos que justificam sua indicação, pelo fato de permitirem tratamento do andar médio da face e da região cervical, evitando-se as possíveis complicações descritas na literatura.

REFERÊNCIAS

- Gonzalez-Ulloa M, Flores ES. Senility of the face: basic study to understand its causes and effects. *Plast Reconstr Surg.* 1965;36:239-46.
- Gilchrest BA. *Clinics in geriatric medicine.* Vol. 5. Philadelphia: W.B. Saunders; 1989. p. 161-70.
- Skoog T. *Plastic surgery: new methods and refinements.* Philadelphia: WB Saunders; 1974. p. 393-410.
- Mitz V, Peyronie M. The superficial musculo-aponeurotic system (SMAS) in the parotid and cheek area. *Plast Reconstr Surg.* 1976;58(1):80-8.
- Ramirez OM, Maillard GF, Musolas A. The extended subperiosteal face lift: a definitive soft-tissue remodeling for facial rejuvenation. *Plast Reconstr Surg.* 1991;88(2):227-38.
- Baker DC. Minimal incision rhytidectomy (short scar face lift) with lateral SMASectomy: evolution and application. *Aesthet Surg J.* 2001;21(1):14-26.
- Camirand A, Doucet J. A comparison between parallel hairline incisions and perpendicular incisions when performing a face lift. *Plast Reconstr Surg.* 1997;99(1):10-5.
- Giampapa VC, Di Bernardo BE. Neck recontouring with suture suspension and liposuction: an alternative for the early rhytidectomy candidate. *Aesthetic Plast Surg.* 1995;19(3):217-23.
- Giampapa V, Bitzos I, Ramirez O, Granick M. Suture suspension platysmaplasty for neck rejuvenation revisited: technical fine points for improving outcomes. *Aesthetic Plast Surg.* 2005;29(5):341-52.
- Fuente del Campo A. Midline platysma muscular overlap for neck restoration. *Plast Reconstr Surg.* 1998;102(5):1710-5.
- Ramirez OM, Robertson KM. Comprehensive approach to rejuvenation of the neck. *Facial Plast Surg.* 2001;17(2):129-40.
- Guerrerosantos J. Managing platysma bands in the aging neck. *Aesthet Surg J.* 2008;28(2):211-6.
- Feldman JJ. Corset platysmaplasty. *Plast Reconstr Surg.* 1990;85(3):333-43.
- Stuzin JM, Baker TJ, Gordon HL, Baker TM. Extended SMAS dissection as an approach to midface rejuvenation. *Clin Plast Surg.* 1995;22(2):295-311.
- Matarasso A, Elkwood A, Rankin M, Elkowitz M, Godek CP. National plastic surgery survey: face lift techniques and complications. *Plast Reconstr Surg.* 2001;106(5):1185-96.

Correspondência para:

Alfonso Riascos
 Centro Médico Imbanaco
 Carrera 38A, 5A – 100B – San Fernando – Cali, Valle del Cauca, Colômbia
 E-mail: alfonso.riascos@imbanaco.com.co