

# Uso de retalhos microcirúrgicos em pacientes queimados: revisão da literatura

## *Use of microsurgical flaps for the treatment of burn patients: a literature review*

BRUNO BARROS DE AZEVEDO  
COUTINHO<sup>1</sup>  
MARINA BUAINAIN BALBUENA<sup>1</sup>  
TATYANNE FERREIRA DA  
SILVA<sup>1</sup>  
FÁBIO TACLA SAAD<sup>1</sup>  
KLEDER GOMES DE ALMEIDA<sup>2</sup>  
PAULETE YURI NUKARIYA  
GOMES DE ALMEIDA<sup>3</sup>

### RESUMO

Pacientes com queimaduras graves, em casos de acometimento articular e de exposição de estruturas nobres, necessitam de cobertura local o mais breve possível. Em ambas as situações referidas, faz-se necessária a realização de procedimentos que proporcionem cobertura adequada de tais tecidos e estruturas. Retalhos locais são a primeira escolha, em decorrência da simplicidade de sua confecção e da boa cobertura propiciada por eles. Entretanto, no universo dos pacientes queimados, as áreas contíguas à área lesionada geralmente apresentam-se queimadas ou com tecidos de baixa qualidade, em decorrência de alterações locais, principalmente na circulação. Quando não é possível o emprego de retalhos locais, utilizam-se retalhos à distância e/ou microcirúrgicos. Entretanto, retalhos à distância geralmente necessitam de reconstruções em tempos diversos e, em alguns casos, imobilização prolongada no leito. Com a introdução da técnica microcirúrgica para reparo de grandes perdas de substância em tempo único, há mais de três décadas, em nosso meio, o transplante de tecido passou a ser uma realidade no arsenal técnico do cirurgião para reparo dessas graves sequelas, proporcionando resultados funcionais e estéticos mais aceitáveis, associado ou não a outros métodos consagrados, como expansão tecidual ou enxertia cutânea. Neste trabalho, são discutidos os aspectos relativos a esse arsenal terapêutico, suas indicações e contraindicações, e os aspectos técnicos relativos a cada região.

**Descritores:** Queimaduras. Microcirurgia. Transplante de tecidos.

### ABSTRACT

Patients with severe burns complicated by joint involvement and exposure of noble structures require immediate local cover, which can be achieved using a variety of surgical procedures. Local flaps are the first choice due to the simplicity of their preparation and the resulting acceptable cover. However, the tissue adjacent to the burned area is often of low quality as a consequence of local changes that mainly affect blood circulation. When local flaps cannot be used, distant and/or microsurgical flaps can be applied. However, distant flaps generally require reconstructions performed in separate surgical procedures, which can prolong bed rest and immobilization of the patient. For more than 3 decades, microsurgery has been used to repair significant tissue losses in a single surgical procedure. This technique enabled the use of tissue transplantation for the repair of burn sequelae. Often in association with other established surgeries, such as skin graft or tissue expansion, these procedures provide better functional and aesthetic results. In the present study, aspects of this therapeutic strategy, as well as the indications, contraindications, and technical details of tissue transplantation are discussed.

**Keywords:** Burns. Microsurgery. Tissue transplantation.

Trabalho realizado na  
Associação Beneficente  
Santa Casa de Campo Grande,  
Campo Grande, MS, Brasil.

Artigo submetido pelo SGP  
(Sistema de Gestão de  
Publicações) da RBCP.

Artigo recebido: 2/10/2011  
Artigo aceito: 1º/12/2011

1. Membro aspirante da Sociedade Brasileira de Cirurgia Plástica (SBCP), médico residente de Cirurgia Plástica da Associação Beneficente Santa Casa de Campo Grande, Campo Grande, MS, Brasil.
2. Membro titular da SBCP, membro titular da Sociedade Brasileira de Microcirurgia, professor assistente da Disciplina de Morfofisiologia da Universidade Federal de Mato Grosso do Sul, preceptor do Programa de Residência de Cirurgia Plástica da Associação Beneficente Santa Casa de Campo Grande, Campo Grande, MS, Brasil.
3. Membro especialista da SBCP, cirurgiã plástica do Hospital Regional de Mato Grosso do Sul, Campo Grande, MS, Brasil.

## INTRODUÇÃO

Pacientes com queimaduras graves, principalmente aquelas em que há acometimento de áreas articulares (de grande e pequena mobilização), com expressivas perdas tegumentares, invariavelmente evoluem com retrações cicatriciais significativas, levando a transtornos funcionais e estéticos. Além disso, há casos de exposição de estruturas nobres, como ossos, tendões, vasos, sistema nervoso central e periférico, situação em que há necessidade de cobertura local o mais breve possível. Em ambas as situações, em que haja acometimento de áreas articulares ou exposição de estruturas nobres, faz-se necessária a realização de procedimentos que proporcionem cobertura adequada de tais tecidos e estruturas, confecção de retalhos, sejam eles locais, à distância ou microcirúrgicos, descartando-se a enxertia como procedimento válido nesses casos, haja vista a necessidade de maior proteção estrutural e prevenção de sequelas cicatriciais.

Partindo-se do pressuposto de que a melhor reconstrução é a mais simples, a que restaura a forma e a função, sem determinar sequelas na área doadora, Mathes e Nahai propuseram o princípio da escada, que escolhe a técnica baseada na simplicidade da técnica e na especificidade de cada lesão. Assim, nos casos supracitados, deve-se excluir inicialmente a síntese primária e os enxertos, em decorrência da especificidade das lesões em questão<sup>1</sup>.

Retalhos locais são a próxima escolha, tanto pela simplicidade de sua confecção como pela boa cobertura propiciada por eles. Entretanto, no universo dos pacientes queimados, as áreas contíguas à área lesionada geralmente apresentam-se queimadas ou com tecidos de baixa qualidade, em decorrência das alterações locais, principalmente na circulação, fato que inviabilizaria a confecção de retalhos.

Quando não é possível a utilização de retalhos locais, devem ser utilizados retalhos à distância e/ou microcirúrgicos. Entretanto, retalhos à distância geralmente necessitam de reconstruções em tempos diversos e, em alguns casos, imobilização prolongada no leito, o que é indesejável em pacientes queimados, pela possibilidade de tromboembolismos advindos do extenso trauma e mesmo o inconveniente de múltiplos procedimentos cirúrgicos.

Com a introdução em nosso meio da técnica microcirúrgica para reparo de grandes perdas de substância em tempo único, há mais de três décadas, o transplante de tecido passou a ser uma realidade no arsenal técnico do cirurgião para reparo dessas graves sequelas, proporcionando resultados funcionais e estéticos mais aceitáveis. A técnica microcirúrgica pode ser associada ou não a outros métodos consagrados, como expansão tecidual<sup>2</sup> ou enxertia cutânea.

Inicialmente, os transplantes microcirúrgicos eram realizados em pacientes com sequelas de queimaduras. Em seguida, com ampliação das indicações, refinamento das técnicas, aumento das séries publicadas e maior experiência

adquirida, as microcirurgias vasculares passaram a ser realizadas também nos casos mais complexos e de queimaduras agudas. Atualmente, há tendência em se realizar a reconstrução microcirúrgica na fase aguda, com a finalidade de evitar sequelas futuras<sup>3</sup>.

Os retalhos microcirúrgicos apresentam a vantagem de fechar uma ferida profunda em tempo cirúrgico único, resultando em menor taxa de infecção, diminuindo a morbidade e o tempo de internação, permitindo reabilitação mais precoce do paciente e preservando a função da região acometida. Nas retrações teciduais, comuns nas sequelas de queimaduras, os retalhos livres proporcionam tecido vascularizado em quantidade suficiente e com características similares às da área receptora, reconstituindo a anatomia local, com potencial para melhora estética e funcional<sup>3</sup>.

## INDICAÇÕES E CONTRAINDICAÇÕES AO PROCEDIMENTO

As indicações para realização de retalhos microcirúrgicos recaíram, principalmente, sobre aqueles pacientes com sequelas de lesões em extremidades, causadas por queimaduras elétricas e queimaduras térmicas profundas e extensas, quando não há opção de retalho local disponível.

Essas indicações geralmente estão associadas à exposição de estruturas nobres, em que a cobertura precoce é necessária. Para tanto, realizam-se debridamentos sequenciais precoces de todo o tecido desvitalizado, e, no prazo máximo de três semanas, procede-se ao transplante microcirúrgico, conduta adotada por muitos serviços, porém não preconizada como padrão.

São os seguintes os critérios de exclusão dos pacientes (contra-indicações): doença vascular sistêmica ou localizada, diabetes, hipertensão arterial, radioterapia prévia, cardiopatia grave com ou sem arritmia, comorbidades que podem levar a alterações clínico-cirúrgicas graves, e sepse e/ou infecção localizada.

Os transplantes microcirúrgicos, principalmente em queimaduras elétricas ou por radiação ionizante<sup>4,5</sup>, merecem planejamento prévio cuidadoso, pois a vascularização (vasos receptores e/ou doadores) em que as microanastomoses serão realizadas pode estar comprometida, aumentando o risco de trombose dos vasos.

Deve ser verificada a presença de pulsos e realizada rotineiramente ultrassonografia Doppler ou angiotomografia dos vasos receptores, obtendo-se assim planejamento pré-operatório adequado<sup>3</sup>.

Os retalhos livres utilizados nas reconstruções em queimaduras podem ser divididos em miocutâneos, musculares, cutâneos e fasciocutâneos. Os retalhos miocutâneos e musculares são mais indicados no preenchimento de cavidades, proporcionam melhor controle de infecção e devem ser

preferidos para áreas que sofreram debridamentos radicais, como nos traumas elétricos. Os retalhos cutâneos e fasciocutâneos apresentam boa capacidade de adaptação local e proporcionam cobertura fina e adequada, como frequentemente se faz necessário nas extremidades<sup>3</sup>.

Para indicação dos transplantes microcirúrgicos, além dos critérios referidos anteriormente, leva-se em consideração extensão, localização e estruturas ou tecidos necessários, preferindo-se os seguintes:

- crânio: retalhos musculocutâneos e musculares;
- face: retalhos cutâneos, fasciocutâneos e osteofasciocutâneos;
- pescoço: retalhos cutâneos, fasciocutâneos e musculares;
- mão e pé: retalhos fasciocutâneos, cutâneos e musculares;
- exposições osteotendíneas (ossos longos): retalhos musculares.

### ÁREA ANATÔMICA ENVOLVIDA

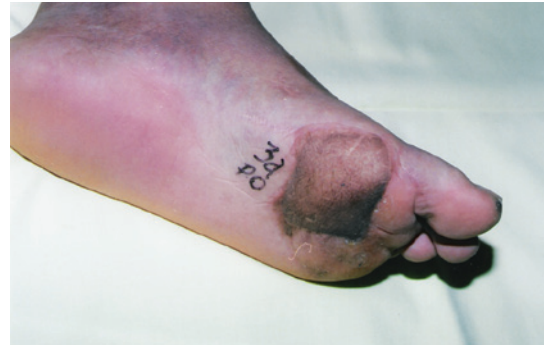As áreas que têm pele mais fina, como membros superiores (dorso da mão e dedos), membros inferiores (porção anterior da perna e dorso do pé), face e região cervical, necessitam de cobertura cutânea similar, sendo mais indicada a utilização de retalhos fasciocutâneos. Essas áreas podem estar relacionadas a queimaduras tanto por eletricidade como por combustão ou contato<sup>3</sup>.

Áreas com lesão tecidual mais extensa, como as resultantes de debridamentos radicais e com exposição de tecido ósseo, necessitam de quantidade abundante de tecido doador, sendo frequentemente indicados os retalhos musculares ou miocutâneos<sup>3</sup>.

Nas reparações de mãos e pés, a qualidade de cobertura deverá atender principalmente às necessidades funcionais. O objetivo na mão é criar uma pinça com boa abertura do espaço interdigital, comprimento e sensibilidade da polpa digital, para que o paciente possa realizar a oponência e a apreensão de objetos. No pé, em especial na planta do pé, busca-se boa estabilidade e sensibilidade nas áreas de apoio plantar. Os retalhos fasciocutâneos, da lateral do braço e antebraquial nas extremidades palmar e plantar, são preferidos, pois apresentam fina espessura e, quando transferidos para área de apoio e adelgaçadas, apresentam boa estabilidade, com resultado estético bem satisfatório, sem formação de úlceras ou edemas persistentes. A Figura 1 apresenta um exemplo de cobertura plantar em área de queimadura elétrica e a área receptora com três anos de pós-operatório, após dois procedimentos para diminuição do tecido celular subcutâneo.

#### Coberturas em Cabeça e Pescoço

Na cabeça e no pescoço, os grandes desafios têm sido a cobertura de extensas perdas de couro cabeludo e de calota



**Figura 1** – Região plantar, contato de saída da corrente elétrica, coberta com retalho lateral do braço: pós-operatório de três anos.

craniana, com ou sem exposição encefálica; as graves sinequias cervicotorácicas e as unidades estético-funcionais da face<sup>6</sup>. Os retalhos microcirúrgicos têm sido utilizados para substituir áreas com retrações, geralmente aderidas a planos profundos (tardiamente), ou para a cobertura de estruturas nobres (precocemente).

No tratamento cirúrgico das sinequias cervicotorácicas, em que há grave limitação da extensão do pescoço em graus variáveis, o emprego de enxertos de pele ou retalhos locais em substituição ao tecido cicatricial tem apresentado algumas limitações quanto aos resultados estético e funcional a curto e longo prazos, havendo necessidade de refinamentos seriados ou novos procedimentos para aumentar a extensão cervical em decorrência de retrações cicatriciais tardias dos tecidos. O retalho ideal deve ser delgado e extenso o suficiente para recobrir uma grande unidade estética, com menor retração tardia.

Essas extensas áreas necessitam de retalhos cutâneos finos e/ou previamente expandidos, podendo estar associados a tecido ósseo nas reconstruções de mandíbula. Os mais utilizados têm sido os retalhos escapular, reto abdominal e osteomiocutâneos com inclusão de fibula.

Os retalhos, mesmo expandidos, e os chamados “pré-moldados”<sup>27</sup> em seu leito doador, quando transferidos, podem sofrer retrações secundárias em seu leito receptor, necessitando de outros tempos cirúrgicos. No entanto, no contorno cervical, onde há necessidade de um tecido mais elástico, o retalho microcirúrgico tem contribuído com grande resultado funcional e diminuição do tempo de utilização de órteses e malhas compressivas, possibilitando o início das atividades fisioterápicas mais precocemente.

#### Coberturas em Membro Superior e Mão

Nas reparações de perdas do membro superior, principalmente terço médio-distal anterior ou posterior do antebraço, com exposições vasculonervosas e tendíneas, assim como nas regiões palmar e dorsal da mão, em que há necessidade de cobertura precoce, deve-se optar pelo retalho muscular do

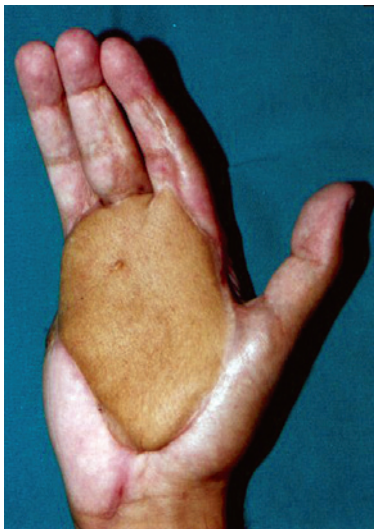
grande dorsal ou do músculo gracilis, quando necessitamos de uma unidade funcional flexo-extensora do antebraço. No dorso da mão, como na região palmar, é preferível o retalho lateral do braço. A Figura 2 apresenta uma área de queimadura palmar por óleo aquecido, coberta com retalho lateral do braço, anastomosado na artéria e veia radiais.

Apesar de as queimaduras elétricas totalizarem um número restrito de traumas térmicos, a maioria das lesões provenientes de queimaduras elétricas acomete o aparelho flexo-extensor e os nervos mediano e ulnar. Sempre que possível, nas reconstruções tardias, deve-se reparar as estruturas profundas em tempo único. Em reparações primárias, a prioridade deve ser o revestimento cutâneo, para depois reconstruir estruturas profundas, como músculos e tendões. Transcorrido o período de complicações do transplante, programa-se então a reconstrução funcional (musculotendínea) do músculo gracilis, para reconstrução do aparelho flexor ou extensor do antebraço.

Existem vários retalhos de vizinhança que podem ser empregados em tempos cirúrgicos variados, o que retarda o tratamento funcional ou fisioterápico. Extensas áreas podem ser recobertas em tempo único por um retalho microcirúrgico, permitindo reabilitação funcional mais precoce do membro.

A escolha do retalho microcirúrgico depende da experiência de cada serviço e da complexidade de cada caso.

Em alguns casos há necessidade de utilização de pontes de veias para anastomoses arteriais ou venosas, isto é, do retalho do sítio receptor, pois o retalho pode possuir vasos próximos à lesão que não sejam pérvios ou confiáveis para anastomose. É importante ressaltar que, em toda reconstrução de mão ou cobertura de membro superior, se deve priorizar a função, oferecendo a melhor opção para cada paciente.

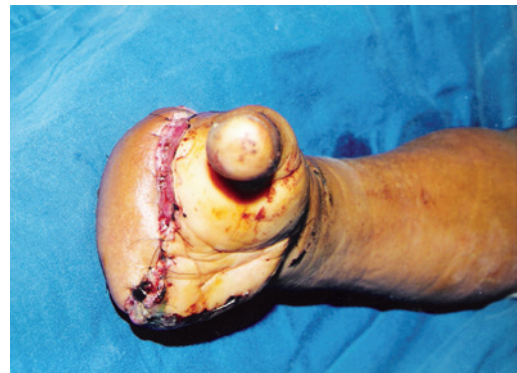

**Figura 2** – Cobertura em região palmar com retalho lateral do braço, observando-se boa extensão digital.

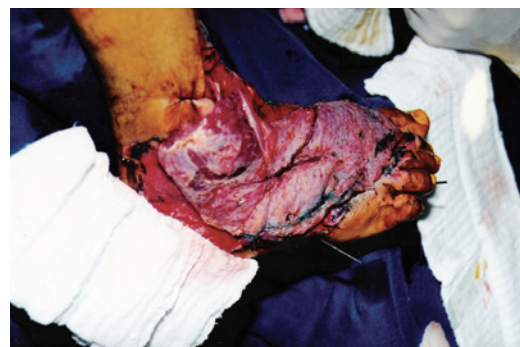A Figura 3 apresenta o caso de paciente vítima de queimadura elétrica que evoluiu com amputação transmetacarpiana e cobertura com retalho lateral do braço.

### Cobertura de Membros Inferiores

As sequelas funcionais decorrentes de queimaduras no membro inferior são menos frequentes, porém as retrações em fossa poplíteia, região dorsal do pé, pododáctilo e tornozelos acarretam graves deficiências funcionais do membro, limitando a deambulação e o desenvolvimento músculo-esquelético. Nessas regiões, os procedimentos convencionais, zetaplastia, enxertias e retalhos locais, têm resolvido a maioria das retrações. Os desafios recaem nas regiões em que a cobertura plantar e a limitação articular estejam presentes, decorrentes ou não de tratamentos convencionais. Nas coberturas articulares do tornozelo, damos preferência ao retalho muscular do gracilis; em perdas extensas do dorso do pé e terço médio-inferior da perna, damos preferência ao retalho do grande dorsal, principalmente se há exposições ou perdas ósseas. A Figura 4 demonstra a cobertura de área com extensa perda de substância em dorso de pé e tornozelo, com exposição óssea articular.



**Figura 3** – Cobertura com retalho lateral do braço, após amputação transmetacarpiana em paciente vítima de queimadura elétrica.



**Figura 4** – Cobertura do dorso do pé e tornozelo com retalho do músculo grande dorsal.

Nas coberturas em região de apoio plantar, têm sido obtidos resultados estéticos e funcionais satisfatórios, sem o aparecimento de úlcera plantar e boa estabilidade de apoio plantar com o retalho lateral do braço, além de cicatriz aceitável em área doadora.

### CONCLUSÕES

Diante do exposto, fica evidente a utilidade dos retalhos microcirúrgicos em reconstruções complexas em pacientes queimados, em lesões que envolvam estruturas nobres e em articulações. Evidentemente, é um procedimento de exceção, quando não há possibilidade de utilização de procedimentos mais simples, como os retalhos locais, em decorrência da morbidade do procedimento. Entretanto, quando bem indicado, torna-se procedimento muito importante em

reconstruções de estruturas nobres, com excelentes resultados estéticos e funcionais.

### REFERÊNCIAS

1. Mathes SJ, Nahai F. *Reconstructive surgery: principles, anatomy, and technique*. London: Churchill Livingstone; 1997. p. 617-42.
2. Horibe EK, Pinto WS, Yamaguchi CT. Uso de expansores de tecidos no tratamento de sequelas de queimaduras. *Rev Bras Cir*. 1988;78(2):117-24.
3. Milcheski DA, Busnardo F, Ferreira MC. Reconstrução microcirúrgica em queimaduras. *Rev Bras Queimaduras*. 2010;9(3):100-4.
4. Hunt JL, McManus WF, Haney WP, Pruitt BA Jr. Vascular lesions in acute electric injuries. *J Trauma*. 1974;14(6):461-73.
5. Tuma Junior P, Faria JCM, Fontana C, Goldenberg DC, Ferreira MC. Queimaduras elétricas dos membros superiores. *Rev Hosp Clin Fac Med Univ São Paulo*. 1995;50 Supl:13-6.
6. Pitanguy I, Lima PV, Muller P, Persichetti P. Considerações sobre queimadura elétrica do lábio. *Rev Bras Cir*. 1986;76(4):231-42.
7. Morais-Besteiro J, Aki FE, Mendes JA. Retalhos livres pré-moldados. *Rev Soc Bras Cir Plást*. 1992;7(1):82-9.

---

#### Correspondência para:

Bruno Barros de Azevedo Coutinho  
Rua Razuk Jorge, 177 – Bandeirantes – Campo Grande, MS, Brasil – CEP 79006-530  
E-mail: bruno\_medicine@yahoo.com.br