



# Perfil e avaliação dos resultados de pacientes submetidas à mamoplastia redutora

## *Patient profile and results evaluation after breast reduction*

RAUL MARINHO CORREA<sup>1</sup>  
LEONARDO FIORILLI  
ASSUNÇÃO<sup>2</sup>  
FREDERICO GUILHERME  
LOPES SILVEIRA<sup>3</sup>  
ELIANE REGINA BUENO  
RIBEIRO GARCIA<sup>4</sup>

### ■ RESUMO

**Introdução:** A hipertrofia mamária é relatada como fonte de sofrimento físico e emocional em mulheres, sendo que diversas técnicas vêm sendo descritas para seu tratamento. **Objetivo:** Demonstrar o perfil e resultados satisfatórios da mamoplastia redutora no tratamento de hipertrofias mamárias pela classificação de Bozola. **Método:** Estudo descritivo e retrospectivo, com 94 pacientes submetidas à mamoplastia redutora, entre janeiro de 2011 e outubro de 2013, avaliadas segundo idade, queixa principal, comorbidades, índice de massa corporal (IMC), maternidade prévia, flacidez de pele, contorno e consistência mamária, tumorações, grau de hipertrofia submetidas à mamoplastia com a técnica de Ariê e Peixoto, com pedículo I de Lyacir Ribeiro, e a técnica de Pitanguy. No pós-operatório as pacientes foram avaliadas quanto à satisfação dos resultados observados pela simetria das mamas, tamanho, complicações e sensibilidade do complexo areolopapilar (CAP). **Resultados:** A média de idade das pacientes foi de 28,5 anos e IMC médio de 27,66. A principal queixa foi de desconforto e quadro doloroso em 73,4%. Média de tecido total ressecado foi de 952,5 g. Foi evidenciado taxa de complicação em 27,6%. O avaliador considerou forma, simetria e sensibilidade do CAP. A satisfação, quanto ao procedimento, foi evidenciada como ótima em 51,1% dos casos, e boa em 35,1%. **Conclusão:** As técnicas de Ariê e Peixoto, com pedículo inferior, e de Pitanguy promoveram resultados duradouros com maior prazo de sustentação da mama, além de um polo superior medial desenhado com curvas mais acentuadas.

**Descritores:** Mamoplastia redutora; Hipertrofia mamária; Complicações; Satisfação.

### ■ ABSTRACT

**Introduction:** In women, breast hypertrophy is a source of physical and emotional pain; several techniques have been described for its treatment. **Objective:** To demonstrate the appearance and satisfactory results obtained with reductive mammoplasty for the treatment of breast hypertrophy according to Bozola's classification. **Method:** This descriptive and retrospective study included 94 patients who underwent reductive mammoplasty between January 2011 and October 2013. The patients were evaluated according to age, chief complaint, comorbidities, body mass index (BMI), history of pregnancy, presence of sagging skin, breast contour and consistency, tumors, and hypertrophy grade. The patients underwent reductive mammoplasty using the technique of Ariê and Peixoto with the type I pedicle of Ribeiro as well as Pitanguy's method. During the postoperative

Instituição: Serviço de Cirurgia Plástica e Queimados da Santa Casa de Misericórdia de São José do Rio Preto.

Artigo submetido: 14/1/2014  
Artigo aceito: 25/01/2014

DOI: 10.5935/2177-1235.2014RBCP0091

<sup>1</sup>Médico - Residente do Serviço de Cirurgia Plástica e Queimados da Santa Casa de Misericórdia de São José do Rio Preto, SP, Brasil.

<sup>2</sup>Médico Especialista - Preceptor do Serviço de Cirurgia Plástica e Queimados da Santa Casa de Misericórdia de São José do Rio Preto, SP, Brasil.

<sup>3</sup>Médico Especialista - Preceptor do Serviço de Cirurgia Plástica e Queimados da Santa Casa de Misericórdia de São José do Rio Preto, SP, Brasil.

<sup>4</sup>Médica Especialista e Membro Titular - Regente do Serviço de Cirurgia Plástica e Queimados da Santa Casa de Misericórdia de São José do Rio Preto, SP, Brasil.

period, patient satisfaction was evaluated according to the outcomes observed and regarding breast symmetry, size, complications, and nipple-areola complex (NAC) sensitivity. **Results:** The average patient age was 28.5 years and the average BMI was 27.66. The main complaint was discomfort and pain (73.4%). The average weight of resected tissue was 952.5 g. The occurrence of complications was observed in 27.6% of patients. For the evaluation, form, symmetry and NAC sensitivity were considered. The satisfaction rate was great in 51.1% of cases and good in 35.1%. **Conclusion:** The technique of Ariê and Peixoto as well as Pitanguy's method provided long-term results with durable breast support and enabled the design of a medial upper pole with more pronounced contours.

**Keywords:** Reductive mammoplasty; Breast hypertrophy; Complications; Satisfaction.

## INTRODUÇÃO

O conceito do que é belo muda com o passar do tempo. A literatura brasileira rica em descrições e detalhes vai da adoração das curvas femininas mais compostas as mais magras e simétricas. A Internet e conexão global com redes sociais incitam mais ainda a busca do perfeito, explicando assim a grande procura por cirurgias estéticas e, dentre elas, a mamoplastia é uma das mais procuradas<sup>1</sup>.

Alterações físicas geradas pelas hipertrofias mamárias são estigmatizantes e rapidamente detectadas antes do paciente sentar à mesa de seu consultório. Mulheres de mamas grandes e hipertróficas podem apresentar cifose dorsal, por moverem os ombros para frente, em resposta ao peso exercido ou retraimento social, variando também de acordo com o grau de hipertrofia. Deformidades que com o tempo trazem queixas algícas e dermatológicas envolvendo traumas por atrito de grande pressão<sup>2</sup>.

Consultar uma paciente interessada nesse procedimento exige compreensão do termo comumente utilizado em congressos e sintetizado por conhecedores exímios da morfologia e anatomia mamária, continente e conteúdo. Intimamente relacionado com o exame das mamas que consta com inspeção (em pé, sentado e com os membros elevados) e palpação além de conclusões geométricas. A sistematização no atendimento das mamas facilita um correto diagnóstico e indicação cirúrgica. Exame pré-operatório de rotina e parecer do serviço de Ginecologia/Mastologia e Cardiologia, no que se fizer necessário a um bom intra e pós-operatório<sup>3</sup>.

Histologicamente, os acinos mamários (15 a 20 unidades) estão dispostos radialmente, entremeados por feixes de tecido conjuntivo, estando contidos e suspensos na extensão da fáscia

torácica por espessamentos desses próprios feixes (ligamentos de Cooper). O estroma, formado por esse tecido conjuntivo, que envolve cada lobo, e pelo tecido adiposo, que praticamente é o responsável pelo volume, tamanho e forma da mama nos diferentes períodos da vida, como puberdade, gravidez e menopausa. A composição desse estroma é sistematizada, por Galtier, como hipertrofia glandular da puberdade pura ou verdadeira, hipertrofia glandular e adiposa (mista) encontrada principalmente após gravidez (lactação) e a hipertrofia adiposa pura ou falsa, relativas a pacientes pré-menopausadas já com alteração e queda hormonal<sup>3</sup>.

Na hipertrofia mamária e seus variados graus, a elasticidade da pele e dos ligamentos tende ao seu limite gerando estrias, nas peles mais sensíveis (flácidas) e, conseqüente, queda da mama caracterizada por ptose, palavra de origem grega "ptosis", que significa queda<sup>4</sup>.

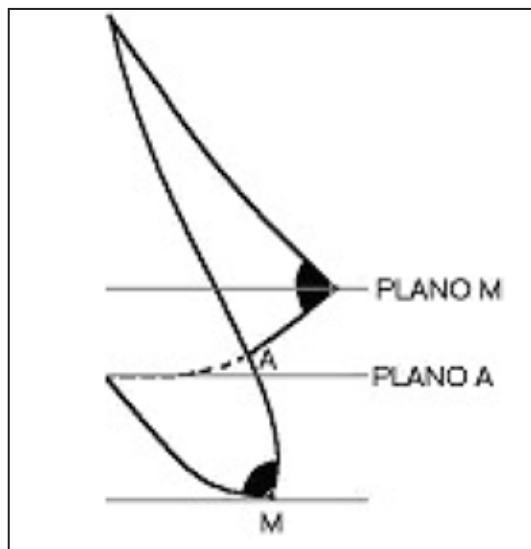
Existem inúmeras graduações descritas na tentativa de estabelecer a posição mais adequada das mamas, entretanto julgadas pela experiência ou situações específicas a cada caso clínico. Nota-se nas graduações, análises que se deformam com o desnivelamento da mama e não variam com a altura da paciente<sup>5</sup>. Neste estudo foi aplicado à classificação de Bozola<sup>6</sup>, avaliando a forma e o volume da mama, usando como referências ponto A e M, tomando a curvatura inframamária como ponto de referência e assim determinando a ptose, mas não a graduando. Em tempo cirúrgico a equipe em estudo considera o mamilo posicionado de dois a quatro centímetros a cima do ponto A.

Usando como parâmetro a distancia entre o sulco submamário e a borda inferior da mama, Bozola<sup>6</sup> classificou as hipertrofias em graus de ptose mamária segundo o quadro 1.

**Quadro 1-** Classificação das alterações anatômicas apresentadas na hiperplasia mamárias segundo Bozola.<sup>6</sup>

ALTERAÇÕES ANATÔMICAS	PARÂMETRO
Volume normal e, parte da glândula está abaixo do plano do sulco submamário (Plano A)	Baseada na distância entre o sulco submamário e a borda inferior da mama
Volume aumentado por aumento da base mamária sendo a altura de dimensões normais	
Volume aumentado por aumento da altura sendo a base de dimensões normais	
Volume aumentado por aumento da altura e da base mamária	

Esta graduação é baseada na distância entre a projeção anterior do sulco submamário na mama e o ponto mais distal da borda inferior da mama, linha A – M(Figura 1).



**Figura 1.** Graduação de Bozola<sup>6</sup>.  
Fonte: Souza,5 p. 70

A análise deste estudo exige um bom conhecimento da embriologia à histologia mamária, pois afinal estes princípios determinaram a evolução das técnicas pessoais de mamoplastia sem descolamento cutâneo. A anatomia nos fornece informações preciosas como os principais eixos arteriais que são: a mamária interna, torácica lateral e perfurantes intercostais. As veias percorrem o trajeto arterial formando anastomoses ao redor da base da papila mamária, provenientes também da glândula, elas confluem para as veias axilar, torácica interna e sistema ázigos. Os vasos linfáticos estão presentes na pele e na aréola, não coincidindo seus sistemas de drenagem. A inervação é feita pelos ramos supra claviculares e perfurantes intercostais<sup>3</sup>.

Graças a estas noções básicas podem-se realizar ressecções notáveis sem lesar ramos nervosos como o cutâneo lateral ou prejudicar a irrigação e drenagem venosa mamária. Assegurando assim, boa sensibilidade areolar, confirmado por índices de satisfação pessoal avaliado pelo serviço. Quanto à técnica cirúrgica, assume-se postura defensiva preservando os tecidos em retalhos com o mínimo de desapropriação fisiológica das adjacências.

Para melhor compreender a técnica cirúrgica aplicada neste estudo a história da plástica mamária nos convida há 1957, quando Ariê publica a técnica para correção de ptose mamária<sup>7</sup>. Fazendo uso da manobra de Schwarzmann<sup>8</sup> para decorticação, excisão infra areolar em forma de cunha e transposição do complexo periaerolar, não esquecendo que a marcação cirúrgica é realizada por manobra de aproximação cutânea bidigital representando os limites da incisão, assim como para se estabelecer um ponto de fixação areolar.

Três anos depois em 1959, Pitanguy faz referência aos bons resultados obtidos com a técnica de Ariê, especialmente em ptoses e hipertrofias pequenas acrescentando algumas modificações. Quando em 1961 ele descreve a técnica de mamoplastia com excisão dermo adiposa-glandular infra-areolar, sem descolamento da pele, posicionando o complexo areolopapilar (CAP) no vértice do cone obtido após a montagem, tendo ampla indicação a vários tipos de ptose e hipertrofia mamária<sup>3,9</sup>.

Ribeiro e Backer<sup>10</sup> em 1973, publicaram o emprego do retalho desepitelizado com quatro a cinco centímetros de largura, entre a aréola e o sulco submamário, com pedículo distal ao nível desse sulco, o qual é introduzido e fixado entre a glândula e a fásia do músculo peitoral maior. No final da década de setenta é descrito uma importante evolução apresentando excisões cutâneas pequenas, mesmo quando as excisões glandulares são grandes e com resultado final de um "T" invertido com o ramo horizontal no sulco submamário, baseando-se na capacidade de contração da pele e readaptação do envoltório cutâneo ao conteúdo diminuído (a excisão glandular é feita na parte dorsal da glândula junto ao músculo peitoral maior).

Ao procedimento realizado, segue a paciente em pós-operatório imediato com dreno de sucção portovac de menor calibre e curativo microporado, mantendo a elevação e sustentação da mama. Colocação do modelador acolchoado com extenso chumaço de gaze preenchida por algodão, antes de ser encaminhada a sala de recuperação anestésica. Após 24 horas é observada drenagem e retirado o dreno para liberação da paciente com microporagem simples hipoalérgica que deve ser mantida por 60 dias, com trocas apenas nos retornos ambulatoriais semanais. Indica-se hidratação da pele com creme sem aplicá-lo na ferida operatória. Com trinta dias são permitidos apenas alguns movimentos dos membros superiores com baixa amplitude e escala, não permitindo carregar maiores pesos até 45 dias. As intercorrências e complicações são acompanhadas e tratadas de perto com retornos mais curtos objetivando melhor índice de resultados e satisfação.

## OBJETIVO

O objetivo deste trabalho é demonstrar o perfil das pacientes e resultados satisfatórios no tratamento de variados graus de hipertrofia e ptose mamária, utilizando-se a técnica de Ariê<sup>7</sup> e Peixoto<sup>11</sup> com pedículo I de Lyacir Ribeiro<sup>12</sup>.

## MÉTODO

Estudo retrospectivo descritivo baseado nos dados colhidos por meio da revisão dos prontuários de pacientes submetidos à mamoplastia reparadora de pacientes que apresentaram hipertrofia mamária. Foram avaliadas 94 pacientes para efeito comparativo e observacional do pré e pós-operatório deste grupo.

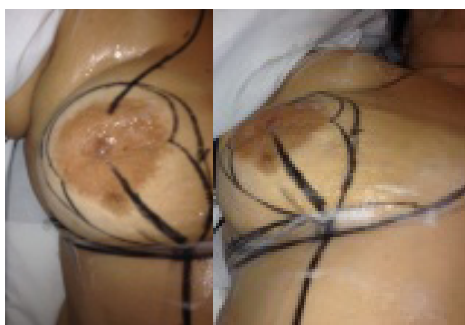
O estudo avaliou procedimentos realizados por residentes do último ano do Serviço de Cirurgia Plástica e Queima-

dos da Santa Casa de Misericórdia de São José do Rio Preto. Os critérios avaliados foram idade, queixa principal, comorbidades (hipertensão arterial sistêmica e diabetes mellitus), índice de massa corporal (IMC), maternidade prévia, flacidez de pele, contorno e consistência mamária, tumorações (BI-RADS Scale), graus de hipertrofia (ptose mamária).

As pacientes foram submetidas à mamoplastia com a técnica de Ariê<sup>7</sup> e Peixoto<sup>11</sup> utilizando o pedículo I de Lyacir Ribeiro<sup>12</sup> (figura 2) e com a técnica de Pitanguy<sup>9</sup> (figura 3), para os variados graus da classificação de hipertrofia e ptose proposta por Bozola<sup>6</sup> (tabela 1).

**Tabela 1.** Distribuição do IMC e classificação da hipertrofia mamária, segundo Bozola<sup>6</sup>.

IMC	N(%)	GRAU DE HIPERTROFIA II	GRAU DE HIPERTROFIA III	GRAU DE HIPERTROFIA IV
Peso Normal	25(26,6%)	1(4%)	5(20%)	19(76%)
Sobrepeso	42(44,7%)	2(4,2%)	2(4,7%)	38(76%)
Obesidade Grau I	23(24,5%)		4(17,4%)	19(82,6%)
Obesidade Grau II	4(4,2%)			4(4,2%)



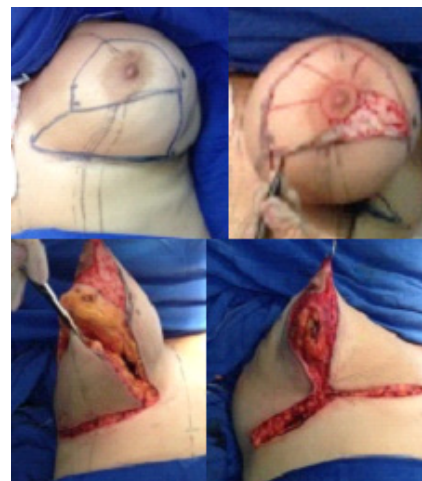**Figura 2.** Técnica de Ariê para correção de ptose mamária, com manobra de Schwarzmans<sup>8</sup> para decorticação, excisão infraareolar em forma de cunha e transposição do complexo periaerolar, não esquecendo que a marcação cirúrgica é realizada por manobra de aproximação cutânea bidigital representando os limites da incisão, assim como para se estabelecer um ponto de fixação areolar.

Quanto ao pós-operatório, as pacientes foram avaliadas quanto à satisfação dos resultados apresentados pelo procedimento, considerando-se sobre análise a simetria das mamas, tamanho, localização pela óptica deste pesquisador, além das complicações (epidermólise, deiscência, infecção e secreção/seroma) e quanto à sensibilidade do CAP, segundo relato das pacientes.

O processamento das informações se realizou com o uso do programa Excel® do Microsoft Office de Windows 8 para análise dos resultados e resumo dos números absolutos e porcentagens, cálculo da média, desvio médio e teste qui<sup>2</sup> apresentados de forma numérica e em tabelas para melhor interpretação.

## RESULTADOS

A finalidade principal do estudo foi comparar a melhora do contorno corporal de pacientes submetidas à mamoplastia redutora. Foram analisados 94 prontuários de pacientes do sexo feminino submetidas ao procedimento cirúrgico durante o período de janeiro de 2011 a outubro de 2013.



**Figura 3.** Técnica de Pitanguy - Mamoplastia com excisão dermo-adiposa-glandular infra areolar, sem descolamento da pele, posicionando o CAP no vértice do cone obtido após a montagem, tendo ampla indicação a vários tipos de ptose e hipertrofia mamária.

A média de idade dos pacientes foi de 28,5 anos  $\pm$  10,6, variando de 15 anos a 65 anos. A relação entre a idade e a maternidade demonstrou parâmetro para a consistência mamária. A totalidade das mamas glandulares estava presente no grupo de pacientes adolescentes que não passaram pela maternidade e, ainda estão em desenvolvimento hormonal, com média de idade de 20,7 anos  $\pm$  10,8 anos. O IMC médio foi de 27,66  $\pm$  3,06 kg/m<sup>2</sup> variando de 19,14 kg/m<sup>2</sup> a 36,28 kg/m<sup>2</sup> (tabela 2).

**Tabela 2.** Distribuição de pacientes de acordo com o índice de massa corporal (IMC).

IMC (Kg/m <sup>2</sup> )	N(%)
18,5 a 24,9 (peso normal)	25(26,6%)
25,0 a 29,9 (sobrepeso)	42(44,7%)
30 a 34,9 (obesidade grau I)	23(24,5%)
35,0 a 40,0 (obesidade grau II)	4(4,2%)

**Tabela 3.** Volume total de ressecção mamária (n = 55).

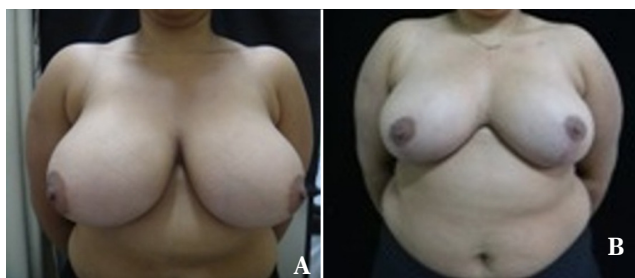Peso (g)	N	(%)	DesMED (desvio médio)	Varição
Menos que 500g	4	7,3	40g	330 a 450g
Entre 500 e 999g	25	45,4	101,4g	530 a 950g
Maior ou igual a 1000g	26	47,3	217,5g	1000 a 2000g

A queixa principal apresentada pelas pacientes, em sua maioria, foi quadro doloroso com presença de desconforto, devido ao excesso de peso das mamas, desvios posturais e dermatite do sulco submamário em 69 das pacientes (73,4%), e presença de ferimento nos ombros, relatada, pelo uso de sutiã em 2(2,1%). A queixa de origem estética devido ao volume e ptose das mamas foi referida por 23(24,5%) dos casos, sendo que desses em 2(13%) casos a insatisfação física foi associada ao quadro doloroso.

Comorbidades foram encontradas em 15(15,9%) casos, sendo hipertensão arterial em 10(10,6%), diabetes mellitus em 2(2,1%) e presença de ambas em 3(3,2%).

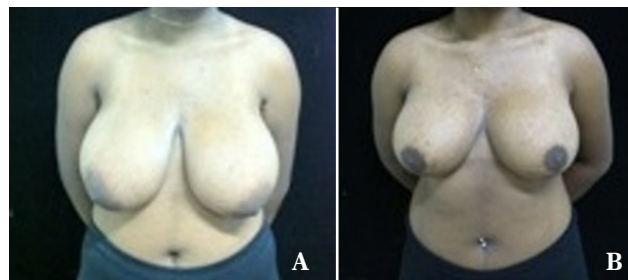
A técnica de Ariê<sup>7</sup> e Peixoto<sup>11</sup> foi aplicada a 82 (87,2%) dos casos e Pitanguy<sup>9</sup> em 12(12,8%). A escolha de ambas as técnicas deu-se devido à possibilidade de ressecções acima de 1000g e, apresentaram ótimos resultados pós-operatório. O volume total ressecado, em média, foi de 410 ± 40,0 g em 7,3%, 739,2 ± 101,3g em 45,4% e de 1.241,1 ± 217,5 em 47,3% (tabela 3).

As complicações identificadas no pós-operatório estão principalmente representadas em 26(27,6%) casos, com presença de epidermólise em 12 (12,7%) e complicações com a presença de pequenas áreas cruentas em 14(14,9%), sendo 12(12,7%) no fechamento do vértice da ferida, 5(5,3%) com presença de deiscência na extensão da cicatriz, 2(2,1%) com infecção e 3(3,2%) presença de deiscência e infecção

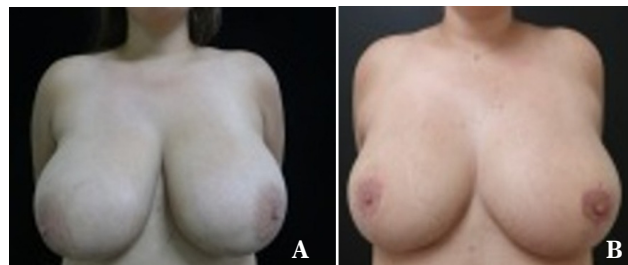


**Figura 4.** ACAC 18 anos avaliada em pré-operatório com IMC 33, mamas sem tumorações e de consistência mista, hipertrofia grupo IV, sem comorbidades, apresentando acentuada lateralização do CAM. Pós-operatório apresentando pequena área cruenta fora do vértice sem deiscência da ferida, evoluindo com boa cicatrização. Foi realizado medialização do CAM e ressecção de 1290g de tecido dermo adiposo glandular. Índice de satisfação pessoal bom.

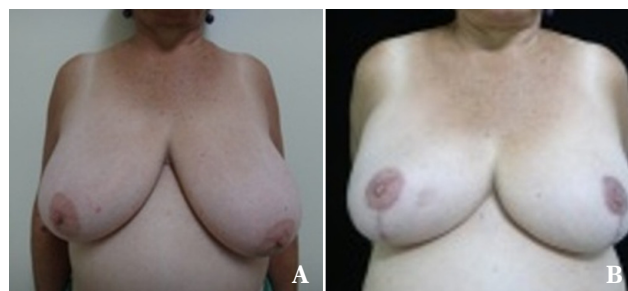
com seroma. É importante ressaltar que a infecção presente nos casos de deiscência, pode ser devido a algum motivo onde o tecido cutâneo possa ter sofrido tensão ou trauma



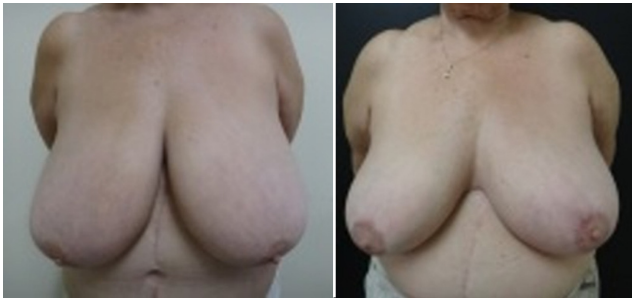**Figura 5.** MESN 17 anos, demonstrava em seu atendimento primário queda da autoestima, devido hipertrofia mamária grupo IV, apesar de um IMC de 27, mamas de consistência glandular, sem grandes assimetrias ou tumores. Utilizada técnica de Ariê com índice de satisfação ótimo e cicatrização perfeita, porém com pequena diminuição da sensibilidade do CAM.



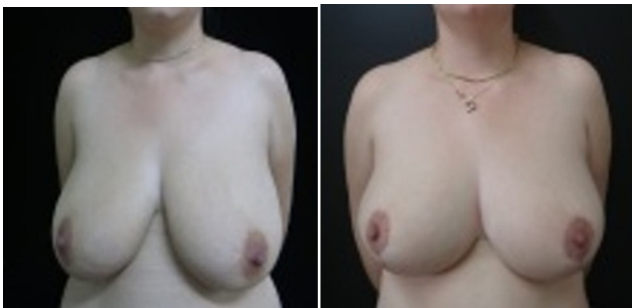
**Figura 6.** DAMS 19 anos, pré-operatório com mamas de Grupo IV, leve assimetria, ausência de tumores ou comorbidades e IMC de 25. Pós-operatório com boa recuperação, ressecção de 1500g de conteúdo mamário, entretanto apresentando insensibilidade unilateral do CAM à direita e ainda mantendo um padrão grande de mamas. Ótimo índice de satisfação, notável exclusivamente pela bela cicatrização



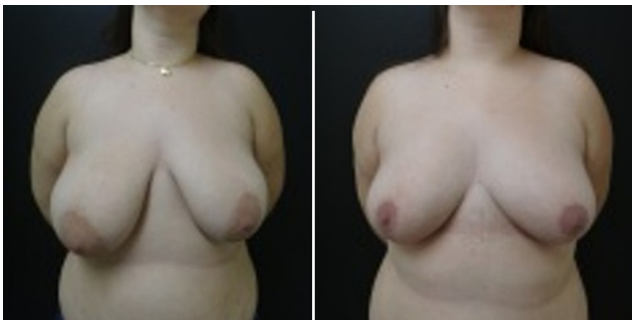
**Figura 7.** OAS 59 anos. Paciente com visível assimetria mamária e hipertrofia classificada como grupo IV, sem diagnóstico de tumores, encontrava-se em tratamento de hipertensão arterial e com IMC de 24, submetida à técnica de Pitanguy com curvas arredondadas, conforme descrito por Castro. A obtenção de bons resultados pela técnica já era esperada com boa sensibilidade e simetriação do CAM. Índice ótimo de satisfação, com cicatrização perfeita apesar de pequenas áreas cruentas fora dos vértices da ferida nos primeiros dias de pós-operatório e pouca assimetria mamária.



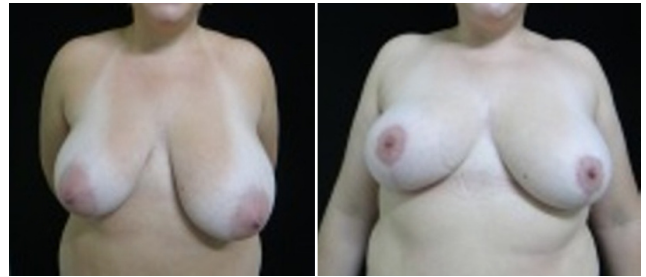**Figura 8.** ILB 65 anos, esta senhora de mamas gigantes em base e altura apresentava feridas nos ombros, hipertensão arterial em tratamento, IMC de 30 e consistência mamária gordurosa. Realizou mamoplastia redutora à Pitanguy, tendo ótima satisfação apesar de manter um padrão grande de mamas, com sensibilidade, cicatrização e simetria do CAM preservada.



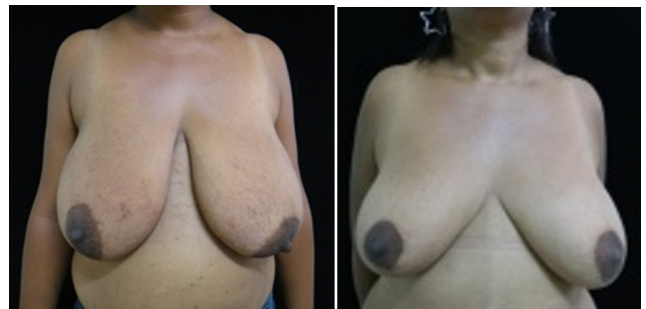**Figura 9.** SBS 26 anos, jovem de pele flácida, consistência mamária gordurosa, sem tumores, e assimetria perceptível, IMC de 22, realizou redução pela técnica de Ariê com pedículo I de Lyacir Ribeiro, recuperando-se bem apesar de contratempo com área cruenta do vértice, evoluindo para deiscência e infecção tratada com antibiótico-terapia, finalizando em uma cicatrização aparente e não influenciando no que seria um bom índice de satisfação pessoal.



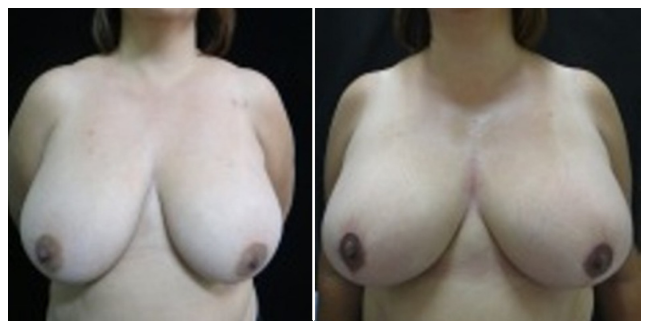
**Figura 10.** GF 24 anos. Paciente de pele normal sem estrias, com queda da autoestima, assimetria e consistência mamária glandular foi submetida à redução mamária pela técnica de Ariê com pedículo inferior. Obteve boa simetria com ótima satisfação, pós-operatório sem complicações e uma cicatrização perfeita.



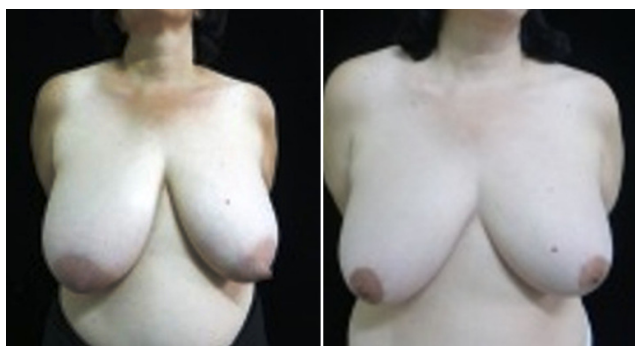**Figura 11.** AHO 33 anos. Mamas hipertrofiadas grupo IV e assimétricas, IMC de 31, sem tumores mamários ou comorbidades, teve um ótimo índice de satisfação pessoal ao realizar redução mamária com resultados não muito esperados, como assimetria mantida e diminuição da sensibilidade do CAM. Pós-operatório ideal, sem complicações e com perfeita cicatrização.



**Figura 12.** OSC 34 anos, sem comorbidades, apresentava mamas hipertrofiadas grupo IV e IMC 31. Pós-operatório apresentando diminuição da sensibilidade do CAM e leve assimetria, mas com ótima satisfação pessoal.



**Figura 13.** PSB 42, Hipertrofia mamária grupo IV, IMC 29, com mamas de consistência mista apresentou ótimos índices de simetria, no entanto índice regular de satisfação devido suas mamas terem mantido um tamanho grande.



**Figura 14.** CAVO 48, Queixava-se de assimetria mamária, com mamas hipertrofiadas grupo IV, de consistência gordurosa e sem comorbidades ou tumorações. Após redução mamária com ressecção total de 600g, relatou ótimo índice de satisfação com boa cicatrização e simetriação

excessivo, perdendo assim a capacidade de manutenção da borda da ferida operatória.

Complicações como assimetria, cicatrização e sensibilidade do CAP influenciam impulsivamente na hora da decisão de cada paciente sobre a satisfação com o procedimento. Foram avaliadas pelo observador a simetria pré e pós-operatório por meio de comparação fotográfica e a sensibilidade do CAP por meio de relato das pacientes, assim como seu grau de satisfação. Para avaliação da qualidade dos resultados foram analisadas fotografias de pré e pós-operatório das 94 pacientes, sendo demonstrados no estudo alguns resultados obtidos por meio de escolha aleatória, dos diferentes graus de hipertrofia segundo a Classificação de Bozola<sup>6</sup> e o pós-operatório de ambas as técnicas utilizadas, em diferentes faixas etárias, conforme as imagens. [figura 4 (A e B) a figura 14 (A e B)].

Assimetria foi observada em 78(83%) dos casos pré-operatórios, sendo que 53(67,9%) desses apresentaram-se simétricos no pós-operatório.

Apenas um caso de simétrica pré-operatória foi relatada como assimétrica no pós-operatório. A cicatrização foi relatada como perfeita em 36(38,3%), aceitável em 18(19,1%), aparente em 39(41,5%) e inaceitável em apenas 1 caso (1,1%).

A sensibilidade do CAP foi apontada como normal na maioria dos casos (59,6%), diminuída em 33(35,1%) e insensível em 4(4,3%). Apenas um caso foi relatado como doloroso (1,1%).

Foi realizada observação do relato do nível de satisfação das pacientes apontando um maior percentual (51,1%) de satisfação (ótimo), 33(35,1%) de satisfação (boa) e 11(11,7%) satisfação (regular). O relato de satisfação (ruim) ou insatisfação foi referido por apenas 2(2,1%) das pacientes.

## DISCUSSÃO

A hipertrofia mamária é relatada como fonte de sofrimento físico e emocional em mulheres, sendo que diversas técnicas vêm sendo descritas para seu tratamento<sup>13</sup>. Segundo Fernandes e Freitas<sup>14</sup> a mamoplastia redutora é realizada

principalmente em decorrência de disfunção e/ou aparência inestética das mamas volumosas ou apresentando ptose, e seu objetivo é a redução do tamanho das mamas, mantendo a simetria, com o mínimo de complicações.

A média de idade relatada neste estudo foi de 28,5 anos  $\pm 10,6$  variando de 15 anos e 65 anos. Entretanto a idade não é parâmetro de interesse pelo procedimento, pois assim como existem jovens ainda na puberdade (11,7%), também tem idosas com gigantomastia (2,1%) com média de idade de 18,2 e 63 anos, respectivamente. Estudos de Costa Sobrinho *et al.*<sup>13</sup> relatam média de idade de  $32,9 \pm 10,6$  anos, variando de 16 a 61 anos e Ronconi *et al.*<sup>15</sup> com idade média de 32,5 variando de 13 a 60 anos, corroborando aos dados apresentados.

O IMC médio de  $27,66 \pm 3,06 \text{ kg/m}^2$  não demonstrou ser parâmetro usado como padrão de análise para hipertrofia mamária e suas graduações ou ptose, uma vez que pacientes com diferentes níveis de IMC apresentaram graus distintos de hipertrofia mamária de acordo com os resultados de Ronconi *et al.*<sup>15</sup> com IMC de  $27,3 \pm 2,9 \text{ kg/m}^2$ .

Idade e maternidade parecem estar diretamente ligadas à consistência mamária, uma vez que as mamas glandulares estavam presentes em pacientes jovens que não passaram pela maternidade e, ainda estão em desenvolvimento hormonal.

Pacientes com queixa de desconforto físico devido ao peso das mamas, lombalgias, peso nos ombros, bem como má-postura, cifose dorsal e lordose lombar, sulcos ou marcas nos ombros pelas alças do sutiã e dermatites na região do sulco submamário são relatados como alterações funcionais, da hipertrofia mamária, o agente causal dessas deformidades, sendo que a maioria procura para a correção cirúrgica<sup>15</sup>, queixa esta, também a principal causa da busca pela mamoplastia redutora observada neste estudo.

A técnica de escolha em diversos trabalhos varia de acordo com a experiência do cirurgião e protocolo do serviço, sendo ambas as técnicas utilizadas neste estudo apontam resultados satisfatórios<sup>13</sup>. A escolha da técnica de Pitanguy<sup>9</sup> como técnica reoperatória é citada em outro estudo<sup>16</sup>. A escolha de ambas as técnicas deu-se devido à possibilidade de ressecções de grandes volumes mamários com resultados satisfatórios. A média de tecido ressecado no estudo realizado por Ronconi *et al.*<sup>15</sup> foi de 800g por paciente. Este estudo apresentou uma média de 950g por paciente.

Cicatrizes inestéticas, assimetrias discretas e hematoma, não ocorrendo qualquer caso de infecção ou alterações de sensibilidade no CAP são relatadas como complicações por Fischler e Sperli<sup>17</sup>. Neste estudo foram observados epidermólise e presença de pequenas áreas cruentas no fechamento do vértice da ferida, com ou sem presença de deiscência na extensão da cicatriz e infecção.

Dentre as principais complicações observadas nos estudos de Fernandes *et al.*<sup>14</sup> estão as alterações de sensibilidade do CAP, cicatrizes inestéticas e mastodinia pós-operatória. A maior dificuldade das mamas muito volumosas é manter o pedículo que vasculariza o complexo mamilar. A sensibilidade do CAP foi relatada pela maioria das pacientes como normal, neste estudo.

Estudo retrospectivo demonstra que complicações tardias ou sequelas observadas em 16% dos casos envolveram alterações de sensibilidade e posicionamento do CAP e assimetria mamária. Entretanto, o alto grau de satisfação foi relatado pelas pacientes (85%) com resultados entre bons e ótimos<sup>15</sup>. Outro estudo relata índice de satisfação em 88% das pacientes<sup>16</sup>, similar às avaliações de Cho *et al.*<sup>18</sup> e de Rohrich *et al.*<sup>19</sup>, comprovado pela consistência dos resultados, corroborando com os relatos deste estudo.

De acordo com os resultados obtidos neste estudo, observa-se uma análise positiva das pacientes com relação ao volume e à simetria final das mamas, com relatos de satisfação entre bom e ótimo em 86,2%, assim como a sensibilidade do CAP foi apontada como normal na maioria dos casos.

Segundo Ferreira<sup>20</sup> a mastoplastia é a cirurgia plástica das mamas. Consideram-se duas formas de mastoplastia estética: a de aumento (geralmente com próteses de silicone) e a de redução. Pacientes procuram a cirurgia para redução do tamanho das mamas e assim eliminar a sintomatologia (dor na coluna ou no ombro, intertrigo, desconforto, entre outros) ou somente para melhorar o aspecto estético ou a combinação dos dois. A avaliação dos resultados pode ter, portanto, critérios objetivos - a eliminação dos sintomas -, mas deve também ter outros - estéticos e pessoais.

## CONCLUSÃO

Conclui-se que a técnica de Ariê<sup>7</sup> e Peixoto<sup>11</sup>, com pedículo inferior, bem como a de Pitanguy<sup>9</sup> promoveram resultados duradouros com maior prazo de sustentação da mama, além de um polo superior medial desenhado com curvas mais acentuadas. A ressecção de grande quantidade de tecido dermo adiposo-glandular promove quase que um esvaziamento mamário nas grandes hipertrofias, com perda substancial de tecido que fará falta na "montagem" das mamas. A grande verdade está no tempo, à bácia da mama preenche assimetrias e pequenas retrações. Resumindo pelo índice de satisfação apresentado, seja qual for a técnica utilizada, as pacientes julgam a aparente forma da cicatriz como parâmetro principal, perante formas e contornos das mamas.

## REFERÊNCIAS

- Moceline PR, Martins OJ, Brito LM, Souza RD, Pinheiro GL. Hipertrofia de mama: estudo comparativo dos achados histopatológicos e de imagem. *RevPesq Saúde* 2012; 13(1): 50-54.
- Sperli AE. Mastoplastias estéticas enlasptosis: el limite entre el uso de lassiliconas y lasmastopexias. *RevArg C Estética*. 1977;2(2):93-8.
- Melega JM, Viterbo F, Mendes FH. Cirurgia plástica: princípios e atualidades. Rio de Janeiro: Guanabara koogan 2011.
- Castro ML. Aspectos atuais do tratamento das hipertrofias mamárias. *J Bras Gin*. 1997; 83 (5):241-57.
- Souza SC. Graduações de ptose mamária. *ArqCatarin Med*. 2008;37(3): 66-71.
- Bozola AR. Breast reduction with short L scar. *PlastReconstrSurg*. 1990;85(5):728-38.
- Ariê G. Nova técnica em mamoplastia. *Rev LatAmer Cir Plast*. 1975;3-28.
- Schwartzman E. Die technik der mammaplastick. *Chirurgie*. 1930;2:932-43.
- Pitanguy I. Mamoplastia. 1. Ed. Rio de Janeiro: Guanabara Koo-gan; 1978.
- Ribeiro L, Backer E. Mastoplastia com pedículo de seguridad. *Rev Esp Cir Plast*. 1973;16:223-34.
- Peixoto G. Reduction mammaplasty: a personal technique. *Plas-tReconstrSurg*. 1980;65(2):217-26.
- Ribeiro L. Cirurgia plástica de mama. Redução mamária. Rio de Janeiro: Medsi, 1989.
- Costa Sobrinho JB, Portocarrero ML, Portocarrero ML, Campos JH. Avaliação da técnica de mastologia redutora com cicatriz em "L" nas hipertrofias mamárias. *RevBrasCirPlast*. 2011;27(4): 562-8.
- Fernandes THA, Freitas JOG, Sperli AE. Estudo de alterações de sensibilidade do complexo areolopapilar após mamoplastias com a técnica de retalhos cruzados. *RevBrasCir Plást*. 2012;27(4): 73-76.
- Ronconi RC, Vieira FA, Boechat CE, Nunes PS, Aboudib JH, Castro CC. Estudo Retrospectivo de 730 Pacientes Submetidas a Mamoplastia Redutora. *RevSocBrasCirPlast*. 2004; 19(2):58-62.
- Aboudib JH, Roxo AC. Avaliação dos resultados tardios de mamoplastia redutora. *RevBrasCirPlast*. 2011;26(1): 74-80.
- Fischler R, Sperli A. Mastoplastia pela técnica dos retalhos cruza dos: reavaliação de técnica. *RevBrasCirPlást*. 2008; 23(3):173-8.
- Cho BC, Yang JD, Baik BS. Periareolar reduction mammaplasty using an inferior dermal pedicle or a central pedicle. *J PlastReconstrAesthet Surg*. 2008;61(3):275-81.
- Rohrich RJ, Gosmann AA, Brown SA, Reisch J. Mastopexy refer-ences: a survey of board-certified plastic surgeons. *PlastReconst-Surg*. 2006;118(7):1631-8.
- Ferreira MC. Cirurgia Plástica estética-avaliação de resultados. *RevSocBrasCirPlast*. 2000; 15 (1): 55-66.

\*Autor correspondente:

**Raul Marinho Corrêa**

Rua T, 30 - Quadra 70 - Lote 18 - Setor Bueno- Goiânia, GO, Brasil

CEP: 74215-060

E-mail: raulmarinhocorrea@hotmail.com