

Complicações em reconstrução de mama com retalho pediculado do músculo reto abdominal transverso

Complications in breast reconstruction using a transverse rectus abdominis myocutaneous flap

CAROLINA GARZON PAREDES¹
 SALUSTIANO GOMES DE PINHO
 PESSOA²
 DAYANNE NOGUEIRA DE
 AMORIM³
 DIEGO TOMAZ TELES
 PEIXOTO³
 JÉSSICA SILVEIRA ARAÚJO³

RESUMO

Introdução: O câncer de mama é a afecção que mais causa mortes na população feminina. Seu tratamento é principalmente cirúrgico, o que causa grande impacto psicossocial na mulher. Para diminuir esse abalo, a cirurgia reconstrutiva oferece diferentes opções, como o retalho do músculo reto abdominal transverso (TRAM). Essa é uma alternativa de reconstrução que tem sido bastante utilizada nos últimos 30 anos, mundialmente. Embora seja a mais aplicada e a técnica que possibilita melhores resultados estéticos e funcionais, não deixa de apresentar complicações. O objetivo deste estudo é apresentar as principais complicações do TRAM de acordo com suas variantes (ipsilateral, contralateral e bilateral) e com o tempo da reconstrução. **Método:** Foram avaliadas 30 pacientes submetidas a mastectomia e reconstrução mamária com TRAM pediculado, sendo 25 reconstruções imediatas e 5 tardias. Foram analisadas as complicações das áreas doadora e receptora. **Resultados:** Dentre as complicações identificadas, a necrose gordurosa na mama foi a mais incidente, mas também foram verificados casos de infecção, seroma, hérnia abdominal, sofrimento da pele em áreas doadora e receptora, e trombose venosa profunda. As complicações foram mais frequentes nas pacientes que realizaram o TRAM bilateral tardiamente. **Conclusões:** Assim como todos os tipos de cirurgia, a reconstrução de mama pelo TRAM, mesmo passados 30 anos desde sua descrição, está sujeita a diversas complicações no pós-operatório.

Descritores: Mama/cirurgia. Mamoplastia/efeitos adversos. Procedimentos cirúrgicos reconstrutivos. Retalhos cirúrgicos. Músculos abdominais.

ABSTRACT

Background: Breast cancer is the leading cause of death in the female population. The treatment for breast cancer is primarily surgical, which has a great psychosocial impact on women. To reduce this trauma, reconstructive surgery offers different options including the use of a retail transverse rectus abdominis (TRAM) flap. This is an alternative reconstruction that has been widely used worldwide over the last 30 years. Although reconstruction using the TRAM flap is the most widely used technique that yields the best aesthetic and functional results, it is associated with certain complications. The aim of this study is to present the main complications of reconstruction using the TRAM flap according to its variants (ipsilateral, contralateral, and bilateral) and reconstruction time. **Methods:** We evaluated 30 patients who had a mastectomy and breast reconstruction using the TRAM flap, including 25 immediate reconstructions and 5 late reconstructions, and analyzed the complications of the donor and recipient areas. **Results:** Among the identified complications, fat necrosis in the breast was the most frequent, but we also observed cases of infection, seroma, abdominal hernia, skin injury at the donor and recipient areas, and deep vein thrombosis. Complications were more

Trabalho realizado no Hospital
 Universitário Walter Cantídio da
 Universidade Federal do Ceará,
 Fortaleza, CE, Brasil.

Artigo submetido pelo SGP
 (Sistema de Gestão de
 Publicações) da RBCP.

Artigo recebido: 25/9/2012
 Artigo aceito: 24/11/2012

1. Estudante estrangeira no Programa de Residência Médica em Cirurgia Plástica e Microcirurgia Reparadora do Hospital Universitário Walter Cantídio da Universidade Federal do Ceará (UFC), Fortaleza, CE, Brasil.
2. Cirurgião plástico, membro titular da Sociedade Brasileira de Cirurgia Plástica, regente do Serviço de Cirurgia Plástica e Microcirurgia Reparadora do Hospital Universitário Walter Cantídio da UFC, Fortaleza, CE, Brasil.
3. Graduando em Medicina na UFC, membro da Liga de Cirurgia Plástica da UFC, Fortaleza, CE, Brasil.

frequent in patients who underwent late reconstruction with a bilateral TRAM flap. **Conclusions:** Thus, similar to other types of surgery, breast reconstruction using the TRAM flap is associated with various postoperative complications, even 30 years after it was first introduced.

Keywords: Breast/surgery. Mammoplasty/adverse effects. Reconstructive surgical procedures. Surgical flaps. Abdominal muscles.

INTRODUÇÃO

O câncer de mama é estabelecido mundialmente como uma das doenças com maior prevalência e incidência dentre os tumores malignos nas mulheres e o segundo tipo de câncer mais frequente, sem considerar os tumores de pele não-melanoma¹. Segundo estatística mundial, são diagnosticados, a cada ano, cerca de 1,2 milhão de novos casos, com sobrevida em 5 anos de cerca de 4,5 milhões de pacientes, representando mortalidade de 15% de todas as mortes por câncer em mulheres, tornando-se a principal causa de morte nesse grupo².

O tratamento depende do tipo e do estágio do tumor, e a cirurgia continua a ser a principal opção terapêutica, com ressecção parcial ou total de uma ou de ambas as mamas.

É dever do cirurgião que assiste à mulher com câncer de mama dominar as opções cirúrgicas disponíveis, para escolher a mais apropriada para cada caso. Há tendência de realização da cirurgia conservadora quando comparada à radical³. No entanto, a mastectomia total permanece como uma técnica amplamente utilizada na prática médica, com repercussões físicas, emocionais, sexuais e de qualidade de vida, que, em alguns casos, são mais graves que a própria doença². Para evitar tais repercussões, a reconstrução mamária foi reconhecida como excelente alternativa para as pacientes submetidas a essa cirurgia. Promove estado de bem-estar e reverte muitas das consequências psicológicas e emocionais associadas à mastectomia. Existem descritos muitos procedimentos reconstrutivos, como implantes de silicone, implantes expansores, retalho do músculo grande dorsal associado a implantes, e, desde quase três décadas, o uso de retalho músculo reto abdominal, em suas diversas variantes.

A primeira versão de retalho de reto abdominal vertical (VRAM) para reconstrução da mama foi publicada por Drever⁴, em 1977. Em 1979, Holmström⁵ empregou, pela primeira vez, o retalho musculocutâneo do reto abdominal livre para reconstrução da mama. No mesmo ano, Robbins⁶ descreveu esse retalho como pediculado.

Contudo, esse retalho só foi popularizado em 1982, por Hartrampf et al.⁷, que descreveram pela primeira vez o retalho pediculado do músculo reto abdominal transverso (TRAM) para reconstrução de mama. Desde então, o retalho TRAM e suas diferentes variantes, unipediculado, bipediculado,

livre e livre baseado em uma perfurante (DIEP), têm sido o procedimento universal para a reconstrução da mama, sendo ainda usado nos centros mais avançados de tratamento e reconstrução de mama ao redor do mundo^{8,9}. Suas vantagens são bem documentadas e incluem excelentes resultados na simetria, forma e aparência estética da mama reconstruída. Embora seja um procedimento de muita aceitação, não estão excluídas as complicações, as quais não deixam de ser um problema na reconstrução da mama.

Segundo a literatura, as complicações associadas à reconstrução mamária com emprego do TRAM são agrupadas em duas categorias: complicações do retalho e complicações da área doadora. As complicações do retalho incluem perdas parcial ou total, ambas relacionadas a problemas vasculares possivelmente decorrentes da desvascularização excessiva do músculo ou secção indevida da artéria epigástrica superior¹⁰, necrose de gordura (esteatonecrose), deiscência de ferida e infecção. Já as complicações da área doadora incluem seroma, hematoma, hérnia abdominal, fraqueza da parede abdominal e deiscência da ferida³.

O objetivo deste estudo foi analisar a prevalência das complicações da reconstrução com o TRAM em suas diferentes variantes (ipsilateral, contralateral e bilateral), e segundo o tempo em que foi realizada a reconstrução (imediate ou tardia)¹¹.

MÉTODOS

Foram avaliadas, retrospectivamente, 30 pacientes submetidas a reconstrução mamária pós-mastectomia com TRAM, no Serviço de Cirurgia Plástica do Hospital Universitário Walter Cantídio (HUWC), no período de agosto de 2007 a agosto de 2012.

As pacientes responderam a questionário com perguntas acerca do tipo de TRAM realizado, complicações advindas da cirurgia, tempo de hospitalização para o procedimento, comorbidades, momento da realização da reconstrução e terapias adjuvantes utilizadas (quimioterapia/radioterapia). As informações relevantes foram complementadas com as histórias clínicas de cada paciente, levantadas no prontuário hospitalar.

Os dados foram inseridos em planilha de dados Excel e apresentados como frequências simples, para avaliar a incidência de complicações de acordo com o momento da

reconstrução, imediata ou tardia, e com o tipo de TRAM utilizado na reconstrução.

RESULTADOS

Foram entrevistadas 30 pacientes mastectomizadas, com idades de 31 anos a 60 anos (média de 44 anos e 3 meses).

O tempo de internação pós-operatória variou de 1 dia a 10 dias, a maioria (63%) das pacientes ficou internada por 4 dias a 7 dias; os grupos que ficaram internados de 1 dia a 3 dias e de 8 dias a 10 dias correspondem a 30% e 7% das pacientes, respectivamente.

Foram realizadas reconstruções imediatas em 83% dos casos e tardias, em 17% dos casos. Dentre as pacientes, 64% apresentavam comorbidades previamente à mastectomia, como cesárea (26%), herniorrafia (11%), hipertensão (11%), diabetes (4%), hipercolesterolemia (4%), histerectomia (4%) e obesidade (4%).

Complicações foram observadas em 10 (33,3%) pacientes. Algumas mulheres apresentaram mais de um tipo de complicação, sendo as mais incidentes necrose gordurosa < 10% do volume da mama (27%) e sofrimento da pele da área receptora (10%) (Figura 1).

Quanto à técnica do TRAM, 19 (63,3%) pacientes foram submetidas a reconstrução mamária com TRAM ipsilateral, 9 (30%) com TRAM contralateral e 2 (6,7%) com TRAM bilateral (Figura 2).

Relacionando o tipo de TRAM à ocorrência de complicações, 7 (70%) pacientes foram submetidas à variante ipsilateral, 2 (20%) contralateral e 1 (10%) bilateral (Tabela 1).

Vinte e cinco (83,3%) pacientes foram submetidas a reconstrução imediata e 5 (16,7%), a reconstrução tardia. Dentre as pacientes submetidas a reconstrução imediata, 13 (52%) apresentaram complicações, e a reconstrução tardia, 4 (80%) (Tabela 2).

DISCUSSÃO

O câncer de mama apresenta altas incidência e prevalência em termos mundiais, e é também responsável por elevado número de mastectomias realizadas. Em razão disso, as opções de reconstrução são cada vez mais comuns. Desde sua primeira descrição, em 1982, o TRAM ganhou grande popularidade em todo o mundo e tornou-se rapidamente o método preferido para a reconstrução mamária com tecido autólogo⁷.

É de suma importância avaliar, em primeiro lugar, se o fato de se utilizar a técnica para reconstruir a mama ao mesmo tempo em que se realiza a mastectomia pode causar alterações no tratamento oncológico para as pacientes ou no resultado clínico do tratamento.

A reconstrução mamária cada vez mais vem assumindo papel central no tratamento do câncer de mama, em

Complicações

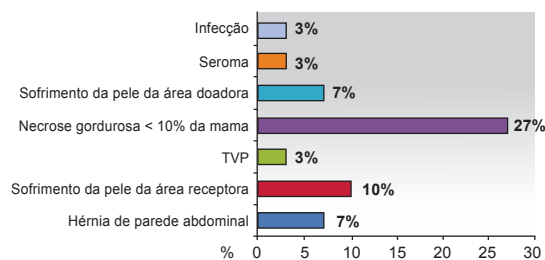


Figura 1 – Principais complicações ocorridas na reconstrução de mama com TRAM pós-mastectomia, no período de agosto de 2007 a agosto de 2012, no Hospital Universitário Walter Cantídio. TVP = trombose venosa profunda.

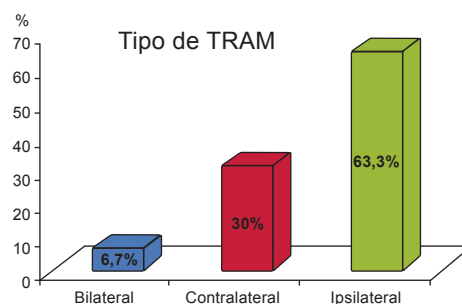


Figura 2 – Variantes de TRAM empregadas para as reconstruções mamárias, no período de agosto de 2007 a agosto de 2012, no Hospital Universitário Walter Cantídio.

Tabela 1 – Distribuição das pacientes com complicações e sem complicações no pós-operatório, de acordo com a variante de TRAM empregada.

Complicação	Variante de TRAM		
	Bilateral	Contralateral	Ipsilateral
Sim	10%	20%	70%
Não	5%	35%	60%

Tabela 2 – Distribuição das pacientes com complicações e sem complicações no pós-operatório, de acordo com o momento de realização do TRAM em relação à mastectomia.

Reconstrução	Complicação	
	Não	Sim
Imediata	48%	52%
Tardia	20%	80%

decorrência dos comprovados benefícios psicoemocionais para as pacientes. O aumento da procura por reconstrução

mamária acompanha-se também de alto grau de exigência quanto à redução dos danos psicológicos e das limitações funcionais consequentes à mutilação cirúrgica oncológica e reconstrutora^{12,13}. Mantendo-se atenção rigorosa às indicações e às contraindicações do TRAM, esse retalho tem imensa popularidade, sendo empregado largamente em inúmeras reconstruções, mormente nas reconstruções mamárias pós-mastectomia^{13,14}. O TRAM pediculado baseia-se nos vasos epigástricos superiores. Utiliza-se uma técnica de secção do músculo para retirada do retalho. Isso reduz a incidência de deformidade de contorno do abdome e permite fechamento abdominal imediato mais seguro¹⁵.

Embora seja a técnica de maior aplicação, o retalho TRAM continua a ser um procedimento não isento de complicações, mesmo executado por mãos experientes. Evidenciou-se incidência considerável de necrose gordurosa (27%) no retalho, comparável à de estudos americanos que relatam 26,9% de necrose gordurosa clinicamente detectável. Quanto às complicações mais graves do retalho, como perda total do mesmo, elas não foram relatadas neste artigo. Em se tratando de sofrimento e necrose parcial, essas complicações ocorreram em um pequeno número de pacientes e, de modo geral, resolveram-se com medidas conservadoras. A necrose parcial de pele da área receptora (10%) pode estar relacionada à ressecção ampla do tecido subcutâneo que nutre a pele local, além da tensão excessiva no momento da confecção da nova mama. Quanto às complicações que acometeram a área doadora, foram observadas taxas comparáveis às de outros estudos, de modo que a maioria delas está associada a dor abdominal e necrose parcial. A esse respeito, deve-se notar que essa complicação ocorreu principalmente na região do umbigo e no meio da ferida abdominal, o que sugere que isso pode ser decorrente do aumento da tensão nessa zona, associando-se a pobre fornecimento de sangue nesse território.

Diferentes variantes do TRAM, bipediculado, ipsilateral, contralateral e bilateral, foram utilizadas na reconstrução da mama, e as complicações presentes não são representativas de uma técnica específica. Quanto às complicações de reconstrução, comparando os momentos imediato com tardio, os resultados são semelhantes. Há vários fatores que podem estar associados a complicações da reconstrução, como diabetes, obesidade e consumo de tabaco.

CONCLUSÕES

Assim como todos os tipos de cirurgia, a reconstrução de mama pelo TRAM, mesmo passados 30 anos desde sua descrição, está sujeita a diversas complicações no

pós-operatório. A necrose gordurosa em menos de 10% do volume da mama foi a principal complicação observada, seguida por sofrimento da pele das áreas receptora e doadora e hérnia da parede abdominal. Essas complicações não têm relação direta com o tipo de TRAM ou com o tempo de realização do mesmo.

REFERÊNCIAS

1. Tournieux TT. Fatores preditivos para um bom resultado estético em cirurgias conservadoras por câncer de mama. *Rev Bras Cir Plást.* 2012; 27(1):37-48.
2. Ibañez GR, Ibañez MR, Pereira NC, Mandiola CB, Andino RN. Comparación de los efectos de la radioterapia sobre los resultados estéticos y complicaciones en reconstrucciones mamarias inmediatas versus diferidas con TRAM pediculado. *Rev Hosp Clín Univ Chile.* 2011;22(3):187-94.
3. Regueira FM, Rodríguez-Spiteri N, García Manero M, Zornoza G. Novedades en el tratamiento quirúrgico del cáncer de mama. *Rev Med Univ Navarra.* 2008;52(1):51-5.
4. Drever JM. The epigastric island flap. *Plast Reconstr Surg.* 1977;59(3): 343-6.
5. Holmström H. The free abdominoplasty flap and its use in breast reconstruction. An experimental study and clinical case report. *Scand J Plast Reconstr Surg.* 1979;13(3):423-7.
6. Robbins TH. Rectus abdominis myocutaneous flap for breast reconstruction. *Aust N Z J Surg.* 1979;49(5):527-30.
7. Hartrampf CR, Schefflan M, Black PW. Breast reconstruction with a transverse abdominal island flap. *Plast Reconstr Surg.* 1982;69(2): 216-25.
8. Lozano JA, Roldán P, Escudero FJ. Reconstrucción mamaria con el colgajo musculocutáneo recto abdominal transverso (TRAM). *Anales Sis San Navarra.* 2005;28 Suppl. 2:63-71.
9. Giachero-Castaño V, Jacobo-Bastriero O, Grattarola-Rizzo G, Carriquiry-Kayel C. Reconstrucción mamaria con colgajo músculo-cutáneo transverso de recto abdominal (TRAM) y simetrización simultánea. *Cir Plást Iberolatinoam.* 2010;36(2):135-44.
10. Chveid M. Análise crítica do arco de rotação e posicionamento estético funcional do TRAM-flap nas reconstruções mamárias. *Rev Soc Bras Cir Plást.* 1997;12(2):15-26.
11. Oliveira Junior FC, Mélega JM, Pinheiro AS, Pereira RF. Reconstrução mamária total: técnicas e complicações. *Rev Bras Cir Plást.* 2010; 25 Supl:62.
12. Atisha D, Alderman AK. A systematic review of abdominal wall function following abdominal flaps for postmastectomy breast reconstruction. *Ann Plast Surg.* 2009;63(2):222-30.
13. Rietjens M, Urban CA, De Lorenzi F, Bonato Jr A. Reconstrução mamária com retalho miocutâneo do músculo reto abdominal (TRAM). In: Mélega JM, Montoro AF, Albertoni WM, eds. *Cirurgia plástica: fundamentos e arte. Cirurgia reparadora de tronco e membros.* Rio de Janeiro: MEDSI; 2004. p.92-6.
14. Wilkins EG, August DA, Kuzon WM Jr, Chang AE, Smith DJ. Immediate transverse rectus abdominis musculocutaneous flap reconstruction after mastectomy. *J Am Coll Surg.* 1995;180(2):177-83.
15. Namnour JD. An analysis of 920 pedicled and 286 free TRAM flap breast reconstructions. Annual Meeting of the American Society of Plastic Surgeons. Orlando, FL: November 2001.

Correspondência para:

Carolina Garzon Paredes
Rua Abolição, 2.111 – ap. 1.802 – Meireles – Fortaleza, CE, Brasil – CEP 60165-80
E-mail: caritog76@hotmail.com