

Pontos de adesão nas ritidoplastias: estudo comparativo

Adhesion stitches in rhytidoplasty: a comparative study

MARCO WILLIAMS BAENA
DESTRO¹
CRISTINA DESTRO²
RICARDO BAROUDI³

RESUMO

Introdução: Os hematomas constituem uma das complicações mais frequentes no pós-operatório imediato de ritidoplastias. O objetivo deste estudo é avaliar a eficácia do emprego de pontos de adesão na prevenção de hematomas em ritidoplastias. **Método:** Foram avaliados, retrospectivamente, 2 grupos constituídos por 88 pacientes submetidos a ritidoplastia. Os pacientes do grupo 1 não receberam pontos de adesão, que foram aplicados em todos os pacientes do grupo 2. **Resultados:** No grupo 1, foram observados 5 (5,7%) hematomas extensos, que foram tratados cirurgicamente, e 12 (13,6%) hematomas de pequeno porte, solucionados com punção local. No grupo 2, não foi verificado nenhum hematoma que necessitasse limpeza cirúrgica. Foram observados 5 (5,68%) casos com pequenas coleções hemáticas, solucionados com punção local, e 4 (4,54%) seromas. **Conclusões:** Durante ritidoplastias, a aplicação de 12 a 15 pontos de adesão nas áreas dissecadas, bilateralmente, proporcionou melhor recuperação no período pós-operatório, com ausência de hematomas que exigissem limpeza cirúrgica.

Descritores: Ritidoplastia/métodos. Face/cirurgia. Hematoma/prevenção & controle.

ABSTRACT

Background: Hematomas are one of the most frequent complications in the immediate postoperative period following rhytidoplasty. In the present study, we aimed to assess the efficacy of using adhesion stitches to prevent the development of hematomas following rhytidoplasty. **Methods:** We performed a retrospective assessment of 2 groups of 88 patients who underwent rhytidoplasty. Adhesion stitches were applied to all patients in group 2, but not to those in group 1. **Results:** Five patients (5.7%) in group 1 developed massive hematomas that were treated surgically and 12 patients (13.6%) developed small hematomas that were resolved by local puncture. The patients in group 2 did not develop any hematoma that required surgical evacuation. Five patients (5.68%) developed small hematomas that were resolved by local puncture and 4 patients (4.54%) developed seromas. **Conclusions:** During rhytidoplasty, the bilateral application of 12-15 adhesion stitches in the dissected areas prevented the development of hematomas that required surgical evacuation, thus improving postoperative recovery.

Keywords: Rhytidoplasty/methods. Face/surgery. Hematoma/prevention & control.

Trabalho realizado no
Hospital Regional do
Vale do Paraíba,
Taubaté, SP, Brasil.

Artigo submetido pelo SGP
(Sistema de Gestão de
Publicações) da RBCP.

Artigo recebido: 5/7/2012
Artigo aceito: 29/9/2012

1. Cirurgião plástico, doutor em Cirurgia, membro titular da Sociedade Brasileira de Cirurgia Plástica (SBCP), responsável pelo Serviço de Cirurgia Plástica do Hospital Regional do Vale do Paraíba, Taubaté, SP, Brasil.
2. Cirurgiã plástica, membro associado da SBCP, membro do corpo clínico do Hospital Regional de Taubaté, Taubaté, SP, Brasil.
3. Cirurgião plástico, membro titular da SBCP, editor-chefe da Revista Brasileira de Cirurgia Plástica, Campinas, SP, Brasil.

INTRODUÇÃO

Os hematomas constituem uma das complicações mais frequentes no pós-operatório imediato de ritidoplastias, e decorrem de vários fatores, como crise hipertensiva, vômitos, agitação, dor e bexigoma, além de causas referentes à atuação do próprio cirurgião quanto aos cuidados técnicos relacionados a hemostasia e extensão das áreas dissecadas.

O uso de medicações nos dias que antecedem a cirurgia, como certos tipos de vitamina, Ginkgo biloba e aspirina, também pode interferir no mecanismo de coagulação^{1,2}.

O emprego de drenos a vácuo ou tipo Penrose tem sido uma rotina entre os especialistas como medida preventiva de hematomas, tática nem sempre suficiente para evitar esses problemas.

O uso dos pontos de adesão aplicados nas regiões pré e retroauricular tem reduzido a zero a incidência de hematomas com necessidade de limpeza cirúrgica em caráter de urgência^{3,4}. A distância e o número de pontos de adesão empregados são variáveis entre os especialistas, além disso o emprego de cola plasmática também não é frequente, em decorrência de vários fatores, inclusive econômicos.

O objetivo deste estudo é avaliar a eficácia do emprego de pontos de adesão na prevenção de hematomas em ritidoplastias.

MÉTODO

O presente estudo foi submetido e aprovado pelo Comitê de Ética do Hospital Regional de Taubaté (Taubaté, SP, Brasil).

Foram avaliados, retrospectivamente, 2 grupos constituídos por 88 pacientes submetidos a ritidoplastia.

Os pacientes do grupo 1 não receberam pontos de adesão, por não-familiaridade da equipe cirúrgica com os pontos de adesão utilizados de rotina nas abdominoplastias. Todos os pacientes do grupo 2 receberam pontos de adesão.

As cirurgias foram executadas dentro das especificações próprias para cada caso.

Técnica Cirúrgica

Os pacientes dos grupos 1 e 2 foram operados sob sedação endovenosa e anestesia local com lidocaína a 0,25% e epinefrina a 1:200.000.

Foi realizada dissecação cutânea até os limites previamente demarcados, acompanhada de hemostasia com auxílio de termocautério, plicatura do platisma^{5,6} e ressecção dos excessos cutâneos e sutura.

Os pacientes do grupo 2 passaram pelas mesmas etapas de dissecação, hemostasia e ressecção dos excessos cutâneos. Nesse grupo, exclusivamente, foi realizada adaptação do retalho cutâneo ao redor da orelha e sutura em dois pontos de referência: um anterior na raiz da hélix e outro no ápice da incisão retroauricular (Figura 1). Em seguida, foram

realizadas demarcação e transfixação da pele com 12 a 15 pontos com agulha contendo azul de metileno em sua extremidade, com objetivo de demarcar a pele e o tecido dissecado abaixo, nas regiões pré e retroauricular (Figura 2). Realizada reabertura do retalho e aplicação dos pontos de adesão em todos os pontos demarcados com fio absorvível, tipo monocryl 3-0 ou 4-0 (Figura 3). Em seguida, procedeu-se à sutura das bordas com pontos isolados de náilon 6-0 na região pré-auricular e 4-0, na retroauricular.

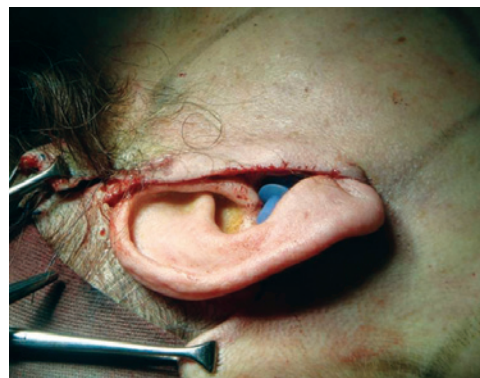


Figura 1 – Detalhe do retalho cutâneo cervicofacial dissecado em seus limites e tracionado com um ponto provisório de fixação na raiz da hélix e outro no ápice da incisão na região retroauricular.

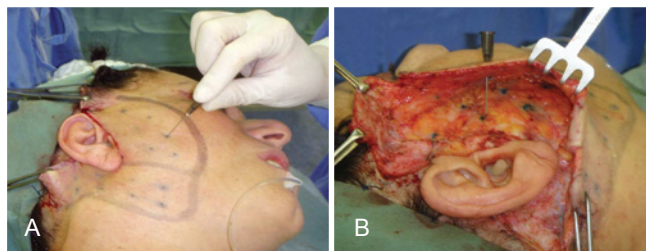


Figura 2 – Em A, agulha com azul de metileno na extremidade transfixa e demarca de 12 a 15 vezes a pele externamente. Em B, tecido dissecado exibindo as marcações realizadas com azul de metileno.

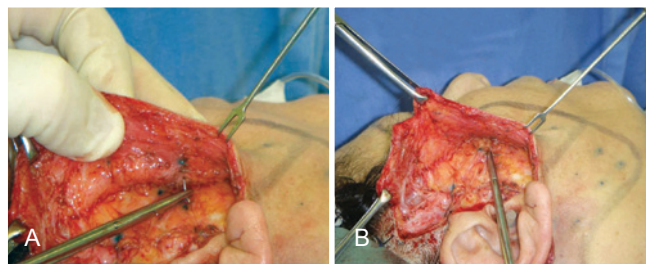


Figura 3 – Em A e B, pontos isolados de adesão com monocryl 4-0 são aplicados para melhor ajuste do retalho cutâneo ao leito dissecado.

Foram empregados, em ambos os grupos, curativo oclusivo por 24 horas e drenos de Penrose por 24 horas.

RESULTADOS

No grupo 1, foram observados 5 (5,7%) hematomas extensos, que foram tratados cirurgicamente. Uma das pacientes, usuária de Ginkgo biloba, não foi excluída da casuística. Foram detectados 12 (13,6%) hematomas de pequeno porte, abordados mediante punções. Desses, 6 eram retroauriculares, 5 encontravam-se na região pré-auricular e 1, na região cervical. Nesse grupo ocorreram também 2 (2,3%) casos de pequena necrose cutânea, com cerca de 2 cm² de extensão, na região retroauricular, ambos em pacientes tabagistas.

No grupo 2, não foi verificado nenhum hematoma que necessitasse limpeza cirúrgica. Foram observados 5 (5,68%) casos com pequenas coleções hemáticas e 4 (4,54%) seromas, tratados mediante punções, localizados nas regiões pré e retroauricular e 1 deles na região zigomática.

DISCUSSÃO

O uso de vasoconstritores combinados a disseções mais extensas nas ritidoplastias tem sido uma rotina entre os cirurgiões plásticos, apesar de resultar em complicações, como a formação de hematomas⁵⁻⁷.

As demarcações realizadas com agulha hipodérmica contendo azul de metileno, após as etapas de dissecação cutânea, ressecção dos excessos cutâneos e reposição provisória da pele com os 2 pontos de reparo na raiz da hélix e no ápice da incisão retroauricular, representam um método simples para orientar a aplicação dos pontos de adesão. Esses pontos são orientados por 12 a 15 perfurações, que garantem melhor ajuste na sutura do retalho cutâneo ao redor da orelha, além de elevado nível de adesão, reduzindo ao máximo a possibilidade de hematoma (Figuras 4 a 7).

Neste estudo, comprovou-se a vantagem do emprego dos pontos de adesão, pela ausência de hematomas e mínimo de equimose nos pacientes do grupo 2. A aplicação desses pontos

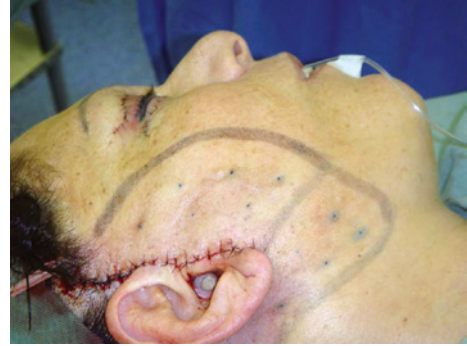

Figura 5 – Detalhe final do retalho cutâneo suturado. Pequenas depressões na pele, quando existentes, desaparecem nos primeiros dias de pós-operatório.

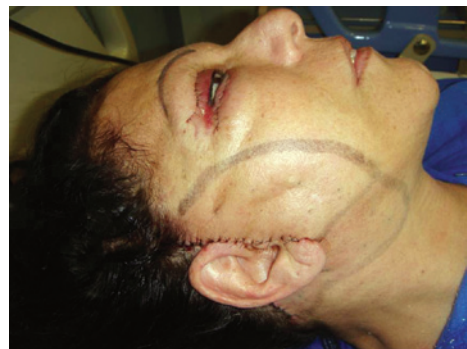

Figura 6 – Aspecto no 1º dia de pós-operatório, com ausência de equimoses e hematomas.

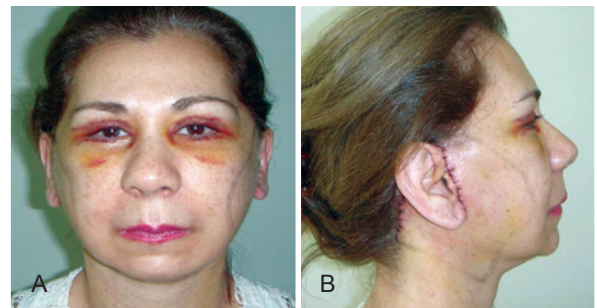

Figura 7 – Aspecto da face no 3º dia de pós-operatório com mínima presença de equimoses.

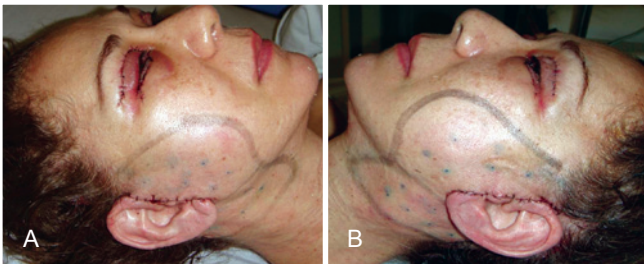

Figura 4 – Em A e B, aspecto final da cirurgia, sem presença de equimoses ou hematomas.

torna-se de fácil execução com a transfixação prévia da pele com agulha contendo azul de metileno.

Além dos pontos de adesão, disseções mais limitadas em superfície, complementadas com tunelizações seletivas com descoladores bifacetados⁸⁻¹⁰, reduzem a incidência de hematomas.

CONCLUSÕES

Durante ritidoplastias, a aplicação de 12 a 15 pontos de adesão nas áreas dissecadas, bilateralmente, proporcionou melhor recuperação no período pós-operatório, com ausência de hematomas que exigissem limpeza cirúrgica.

REFERÊNCIAS

1. Baroudi R, Ferreira CA. Contouring the hip and the abdomen. *Clin Plast Surg.* 1996;23(4):551-72.
2. Baroudi R, Ferreira CA. Seroma: how to avoid it and how to treat it. *Aesthet Surg J.* 1998;18(6):439-41.
3. Destro MW, Speranzini MB, Cavalheiro Filho C, Destro T, Destro C. Bilateral haematoma after rhytidoplasty and blepharoplasty following chronic use of Ginkgo biloba. *Brit J Plast Surg.* 2005;58(1):100-1.
4. Destro MWB, Speranzini MB, Destro C, Guerra C, Recco GC, Romagnolo LGC. Estudo da utilização no pré-operatório de medicamentos ou drogas fitoterápicas que alteram a coagulação sanguínea. *Rev Col Bras Cir.* 2006;33(2):107-11.
5. Baker DC. Complications of cervicofacial rhytidectomy. *Clin Plast Surg.* 1983;10(3):543-62.
6. Baker CD, Stefani WA, Chiu ES. Reducing the incidence of hematoma requiring surgical evacuation following male rhytidectomy: a 30-year review of 985 cases. *Plast Reconstr Surg.* 2005;116(7):1973-85.
7. Barton EF Jr. Aesthetic surgery of the face and neck. *Aesthet Surg J.* 2009;29(6):449-63.
8. Luz DF, Wolfenson M, Figueiredo J, Didier JC. Full-face undermining using progressive dilators. *Aesthetic Plast Surg.* 2005;29(2):95-9.
9. Menezes MVA, Abla LEF, Dutra LB, Junqueira AE, Ferreira LM. Avaliação dos resultados do mini-lifting modificado: estudo prospectivo. *Rev Bras Cir Plást.* 2010;25(2):285-90.
10. Saldanha OR. Ritidoplastia com descolamento seletivo. In: Luz D, ed. *Técnica Dilson Luz. Tunelizações progressivas: princípios, aplicações e procedimentos complementares.* Rio de Janeiro: Dilivros; 2010. p. 99-108.

Correspondência para:

Marco Willians Baena Destro
Rua Joaquim Tavares, 50 – Taubaté, SP, Brasil – CEP 12020-280
E-mail: marcodestro@uol.com.br