

Sindactilia pós-queimadura da mão

Syndactyly after hand burn

LUIZ MÁRIO BONFATTI
RIBEIRO¹

VICENTE SCOPEL DE MORAIS²
FLÁVIO AMORETTI FACHINELLI²

Trabalho realizado no
Serviço de Cirurgia Plástica da
Universidade de Nova Iguaçu,
Hospital da Plástica,
Rio de Janeiro, RJ, Brasil.

Artigo submetido pelo SGP
(Sistema de Gestão de
Publicações) da RBCP.

Artigo recebido: 10/1/2013
Artigo aceito: 5/3/2013

RESUMO

Introdução: A sindactilia por queimadura é uma seqüela grave e incapacitante, e limita a função preensora da mão. Na maioria dos casos, é decorrente de má orientação cicatricial na fase aguda da queimadura. O objetivo deste artigo é descrever sistematização técnica adotada em nossa instituição, estabelecendo parâmetros de normalidade a serem buscados e técnicas cirúrgicas que auxiliem no tratamento. **Método:** No período de janeiro de 2009 a dezembro de 2012, 150 pacientes portadores de sindactilia decorrente de queimadura da mão foram submetidos a cirurgia reparadora. Em todos os pacientes, foram adotadas 4 etapas cirúrgicas: confecção do retalho dorsal; liberação da sindactilia; migração e sutura do retalho dorsal para sua nova posição interdigital; enxertia dos *gaps* com pele total, preenchendo os espaços remanescentes. **Resultados:** Em 100% dos casos houve total sobrevivência dos retalhos, com perda parcial de enxerto em 20 pacientes e nenhum caso de infecção local. Em todos os pacientes dessa série foi observada recuperação da função da mão, com capacidade de preensão e de abdução digital restauradas. **Conclusões:** A sindactilia pós-queimadura é uma deformidade extremamente limitante ao paciente. O emprego de técnicas básicas de retalhos e enxertos proporcionou sucesso no tratamento, com restauração da função da mão, comprometida pela lesão.

Descritores: Queimaduras/complicações. Queimaduras/reabilitação. Mãos. Sindactilia/cirurgia.

ABSTRACT

Introduction: Syndactyly caused by burns to the hand is a severe and disabling sequel that limits hand function. In most cases, it results from poor scar orientation during the acute phase of the burn. This article describes the systematic technique adopted by our institution to treat this sequel, and establishes normal parameters to be investigated and surgical techniques. **Methods:** Between January 2009 and December 2012, 150 patients with syndactyly caused by burns to the hand underwent reconstructive surgery. The following 4 surgical steps were used to treat all patients: preparation of the dorsal flap; syndactyly release; migration and suturing of the flap to its new position; and skin graft to fill the remaining spaces. **Results:** There was graft survival in 100% of cases. Partial graft loss occurred 20 cases, and there were no cases of local infection. All patients recovered their hand function, including the ability to hold, and digital abduction. **Conclusions:** Syndactyly after burns is extremely limiting to the patient. The use of basic techniques of flaps and grafts results in successful treatment, restoring hand function compromised by the injury.

Keywords: Burns/complications. Burns/rehabilitation. Hand. Syndactyly/surgery.

1. Cirurgião plástico, membro titular da Sociedade Brasileira de Cirurgia Plástica, professor assistente e clínica privada, Rio de Janeiro, RJ, Brasil.
2. Cirurgião geral, estudante de pós-graduação no Serviço de Cirurgia Plástica da Universidade de Nova Iguaçu, Hospital da Plástica, Rio de Janeiro, RJ, Brasil.

INTRODUÇÃO

As mãos têm importante papel nas atividades humanas laborais e de relacionamento. Durante as atividades motoras e sensitivas, a mão é exposta a maior risco de acidentes que qualquer outra parte do corpo. Por essa razão, a mão talvez seja, isoladamente, o segmento do corpo mais atingido por queimaduras¹.

A terapêutica em caso de queimadura deve ser instituída o mais precocemente possível, visto que o fator tempo de recuperação é determinante para a recuperação funcional e para a menor incidência de sequelas.

A sindactilia por queimadura é uma seqüela grave e incapacitante, e limita a função preensora da mão. Na maioria dos casos, é decorrente de má orientação cicatricial na fase aguda da queimadura. O cirurgião plástico deve ter a percepção da funcionalidade da mão, para tratar corretamente a sindactilia²⁻⁴.

O tratamento dessa seqüela é descrito por muitos autores, com particularidades e condutas distintas⁵⁻⁸. Em nossa instituição, é adotada uma sistematização técnica, o que permite otimização de resultados, com boa melhora funcional da mão. O objetivo deste artigo é descrever essa sistematização técnica, estabelecendo parâmetros de normalidade a serem buscados e técnicas cirúrgicas que auxiliem no tratamento.

MÉTODO

No período de janeiro de 2009 a dezembro de 2012, 150 pacientes portadores de sindactilia decorrente de queimadura da mão foram submetidos a cirurgia reparadora.

Em todos os pacientes, foi empregada a mesma abordagem cirúrgica. Foram adotadas 4 etapas cirúrgicas, que devem ser seguidas sequencialmente:

1. confecção do retalho dorsal – após marcação de retalhos retangulares com azul de metileno, na região dorsal da mão, estes são incisados e levantados de seu leito;
2. liberação da sindactilia – realizada ao se desfazer a retração cicatricial interdigital até atingir a completa abdução dos dedos;
3. migração do retalho dorsal para sua nova posição interdigital, sendo suturado na borda limite da face palmar da mão;
4. completadas as etapas anteriores, surgem *gaps* nas margens laterais ao retalho, já que este não tem pele suficiente para cobrir por completo as áreas cruentas que surgiram após a abertura da sindactilia. Nesse momento, é feita enxertia com pele total, preenchendo os espaços remanescentes.

RESULTADOS

Nos 150 casos em que foi realizada abordagem cirúrgica sistematizada, foi observada total sobrevivência dos retalhos.

Houve perda parcial do enxerto em apenas 20 pacientes, não sendo necessária reanastomose. Infecção de ferida operatória não foi observada em nenhum caso.

Em todos os pacientes dessa série, foi observada recuperação da função da mão, com capacidade de preensão e de abdução digital restauradas.

As Figuras 1 a 5 apresentam 1 caso operado, selecionado para demonstrar a sistematização da técnica.

DISCUSSÃO

O tratamento da sindactilia por seqüela de queimadura segue os mesmos princípios da sindactilia congênita, exceto que na primeira são tratadas todas as comissuras em tempo cirúrgico único.

Outro ponto importante a ser considerado é que a seqüela é causada por queimadura e, por esse motivo, é decorrente da falta de pele. Por essa razão, o tratamento deve incluir a enxertia cutânea, devolvendo mais área cutânea à região, permitindo movimentos amplos e sem restrição.

Assim, a associação de retalho seguido de enxertia é mandatória, sendo impossível o tratamento adequado da seqüela somente com retalhos.

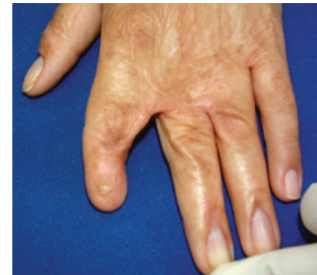

Figura 1 – Paciente apresentando sindactilia pós-queimadura há 5 anos. Observa-se ausência de pele na região dorsal, retração cicatricial causada pela queimadura com o apagamento das comissuras interdigitais e retração de pele no dorso dos dedos, com alteração da borda ungueal.

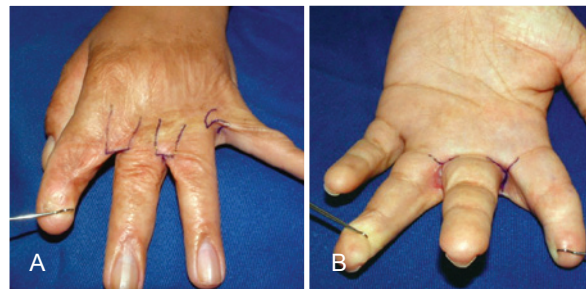


Figura 2 – Em A, retalho dorsal marcado no 2º e no 3º espaços interdigitais; entre os dedos anular e mínimo, marcada uma plástica em Z. Em B, observa-se a dificuldade de abdução dos dedos.

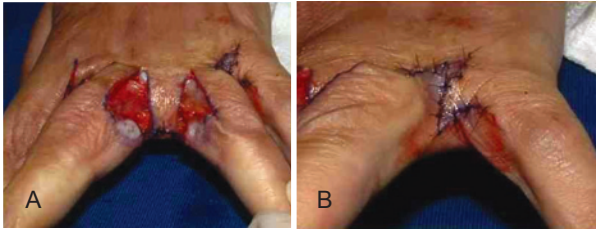


Figura 3 – Em A, observa-se grande gap que se apresentou com a abertura das comissuras. Fica evidente a incapacidade de cobertura de toda essa área somente com o retalho dorsal, quando se faz a manobra que simula a abdução normal dos dedos. Em B, aspecto do 4o espaço interdigital corrigido somente com a zeta-plastia, possibilitando abdução completa.

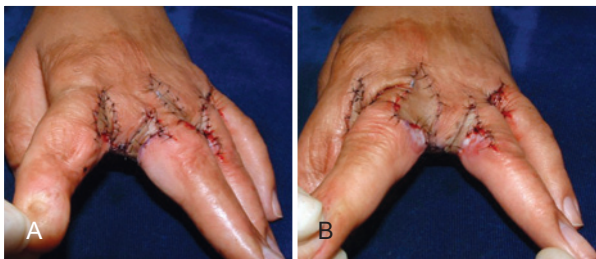


Figura 4 – Em A e B, aspecto pós-operatório final após posicionamento e sutura dos enxertos de pele total (retirados da prega anterior do punho ou da região inguinal), preparados e afinados com tesoura.

Browne et al.⁷ descreveram abordagem técnica de retalhos e enxertos para contraturas mais graves e zeta-plastias para os casos mais simples, mesma prática que tem sido adotada em nossa instituição.

Apesar de a pele na área operada ser de má qualidade, por se tratar de pele cicatricial de uma queimadura, foi observada sobrevivência do retalho em todos os casos. Isso demonstra que o retalho é a parte mais importante dessa cirurgia. Em somente 20 pacientes a enxertia não obteve pega total; possivelmente, nesses casos, a movimentação excessiva dos dedos ou uma lâmina sanguínea entre o enxerto e seu leito tenham sido os responsáveis. Apesar de não ter sido prescrita antibioticoterapia no pós-operatório, não foram observados casos de infecção.

Vale ressaltar que, em pacientes que ainda não atingiram a idade adulta, múltiplas cirurgias podem ser necessárias para proporcionar desenvolvimento normal da mão, visto que a pele cicatricial de queimadura não cresce na mesma proporção que a pele sadia da vizinhança.

Correspondência para:

Luiz Mário Bonfatti Ribeiro
Hospital da Plástica
Rua Sorocaba, 552 – Botafogo – Rio de Janeiro, RJ, Brasil – CEP 22271-110
E-mail: lmbonfatti@uol.com.br

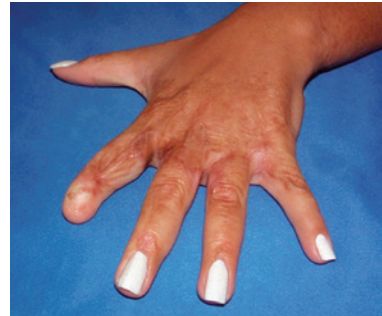

Figura 5 – Aspecto aos 12 meses de pós-operatório, revelando completa restauração das comissuras digitais e correção das retrações, que eram determinadas pela falta de pele no dorso. Observa-se completa abdução dos dedos e capacidade preensora da mão, sem limitações, inclusive com melhora estética da mão, após correção da retração de pele na região ungueal.

Consideramos que o uso de matrizes dérmicas para o tratamento das sequelas por queimadura da mão não se mostra justificável, visto que os resultados com a técnica apresentada são muito satisfatórios e todos os pacientes receberam tratamento gratuito, o que em nosso serviço seria inviável se utilizássemos produtos de alto custo.

CONCLUSÕES

A sindactilia pós-queimadura é uma deformidade extremamente limitante ao paciente. O emprego de técnicas básicas de retalhos e enxertos proporcionou sucesso no tratamento, com restauração da função da mão, comprometida pela lesão.

REFERÊNCIAS

1. Lima Jr EM, Novaes FN, Piccolo NS, Serra MCVF. Tratado de queimaduras no paciente agudo. São Paulo: Atheneu; 2008.
2. Mélega JM. Cirurgia plástica: fundamentos e arte. Rio de Janeiro: Medsi; 2002.
3. Mélega JM, Viterbo F, Mendes FH. Cirurgia plástica: os princípios e a atualidade. Rio de Janeiro: Guanabara Koogan; 2011.
4. Carreirão S, Carneiro Jr LV. Cirurgia plástica: para formação do especialista. São Paulo: Atheneu; 2011.
5. Adamson JE, Crawford HH, Horton CE, Brown LH. Treatment of dorsal burn adduction contracture of the hand. *Plast Reconstr Surg.* 1968; 42(4):355-9.
6. Bauer TB, Tondra JM, Trusler HM. Technical modification in repair of syndactylism. *Plast Reconstr Surg.* 1956;17(5):385-92.
7. Browne EZ Jr, Teague MA, Snyder CC. Burn syndactyly. *Plast Reconstr Surg.* 1978;62(1):92-5.
8. MacDougal B, Wray RC Jr, Weeks PM. Lateral-volar finger flap for the treatment of burns syndactyly. *Plast Reconstr Surg.* 1976;57(2):167-71.