



# Rotação de trás para frente de implante anatômico após 31 meses da mamoplastia de aumento: relato de caso

*Back-to-front flipping of an anatomical implant 31 months after augmentation mammoplasty: a case report*

ANDRÉ TOSHIKI TODA NISHIMURA<sup>1</sup>  
 PAULO TOYOSI NISHIMURA<sup>2</sup>  
 EDUARDO TOSHIRO TODA NISHIMURA<sup>3</sup>  
 NELIO WATANABE AGUILERA<sup>4</sup>  
 CARMEM APARECIDA TOMÉ<sup>5</sup>

Instituição: CLINCER (Clínica de Cirurgia Plástica e Reconstructora S C Ltda).

Artigo submetido: 4/5/2011.  
 Artigo aceito: 22/8/2011.

DOI: 10.5935/2177-1235.2014RBCP0033

### RESUMO

**Introdução:** A mamoplastia de aumento está entre os procedimentos mais realizados por cirurgiões plásticos. A rotação de trás para frente de implante após mamoplastia de aumento é uma complicação rara, que acontece entre 0 e 5% dos casos. **Relato de caso:** Os autores relatam um caso de uma paciente que apresentou rotação de trás para frente de implante anatômico após 31 meses da mamoplastia de aumento.

**Descritores:** Implante Mamário; Rotação; Mamoplastia.

### ABSTRACT

**Introduction:** Augmentation mammoplasty is one of the most commonly performed surgical procedures by plastic surgeons. Back-to-front flipping of an implant after augmentation mammoplasty is a rare complication, occurring in 0–5% of cases. **Case report:** The authors report a patient who presented with back-to-front flipping of an anatomical implant 31 months after augmentation mammoplasty.

**Keywords:** Breast implant; Flipping; Mammoplasty.

## INTRODUÇÃO

A mamoplastia de aumento foi o procedimento cirúrgico mais realizado por cirurgiões plásticos brasileiros entre setembro de 2007 e agosto de 2008<sup>1</sup>. A Sociedade Americana de Cirurgia Plástica relata um aumento de 476% nos procedimentos de mamoplastia de aumento entre 1992 e 2000<sup>2</sup>.

A prótese (implante mamário de silicone) pode rodar em três eixos: girar como uma panela – x, dobrar como uma porta – y e rodar como uma roda – z (esse tipo de rotação não é percebido na prótese redonda), podendo atingir uma prevalência de até 14%<sup>3</sup>.

A rotação de trás para frente (como uma panela) é mais rara, sendo relatada entre 0 e 5%<sup>4-15</sup> dos casos. O diagnóstico é feito clinicamente, com exame físico da paciente e observação de alteração da forma da mama; não sendo necessários exames diagnósticos<sup>16</sup>.

## RELATO DE CASO

L.M., 29 anos, brasileira, empregada na área de recursos humanos, procedente de Londres, foi submetida a mamoplastia de aumento com implante retro glandular, via axilar, em 29/05/07. Foram utilizados implantes anatômicos de silicone

1 - Membro Especialista da SBCP - Cirurgião Plástico da CLINCER.

2 - Membro Titular da SBCP - Diretor e Cirurgião Plástico da CLINCER.

3 - Membro Especialista da SBCP - Cirurgião Plástico da CLINCER.

4 - Mestre em Cirurgia Plástica pelo Hospital das Clínicas da Faculdade de Medicina da Universidade de São Paulo - ex-Cirurgião Plástico da CLINCER.

5 - Ex-Assistente da Clínica de Cirurgia Plástica e Reconstructora.

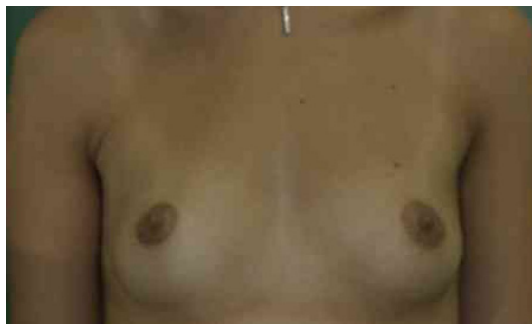de 260ml com 11,9cm de largura; 12,5cm de altura e 4,8cm de projeção; marca Perthese, perfil alto com microtextura (REF AX260).

A paciente foi submetida a procedimento cirúrgico sem intercorrências, em regime de hospital dia. Foi utilizado um molde para a confecção da loja do implante.

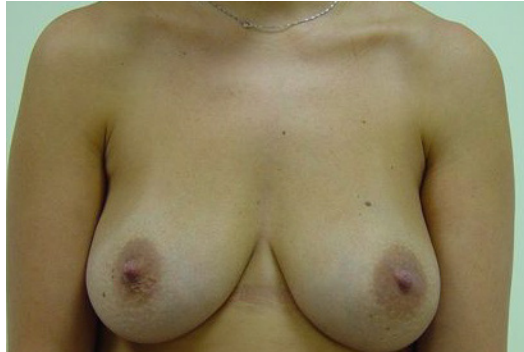A paciente casou-se, teve um filho e amamentou por 9 meses.

Após 31 meses de um pós-operatório sem intercorrências, a paciente entrou em contato com nosso serviço, relatando alteração da forma do implante, em 04/12/10.


Foi possível a colocação do implante na posição adequada por manipulação externa. A paciente foi orientada sobre a maior porcentagem de uma eventual segunda rotação e optou por não realizar outro procedimento cirúrgico.



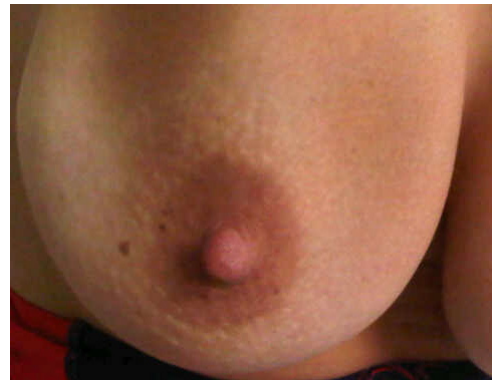**Figura 1.** Frontal; Pré-Operatório.



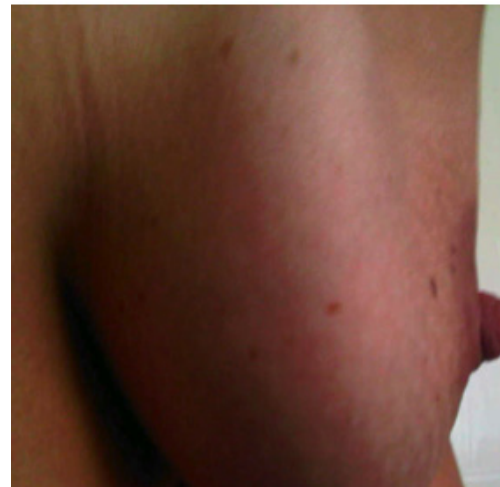**Figura 2.** Frontal; Pós-Operatório de 31 meses (após amamentação).



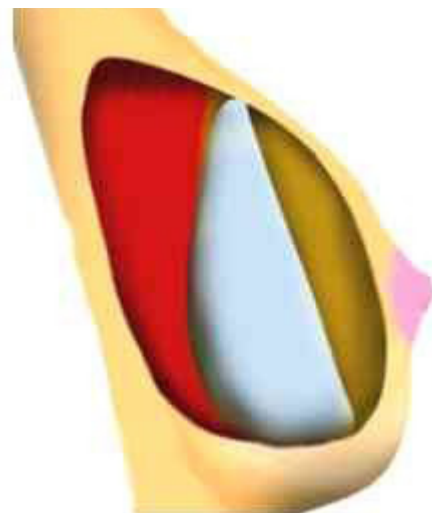
**Figura 3.** Pós-Operatório de 31 meses com alteração da forma de mama D, em que se nota assimetria de altura de mamilos e retificação de face anterior



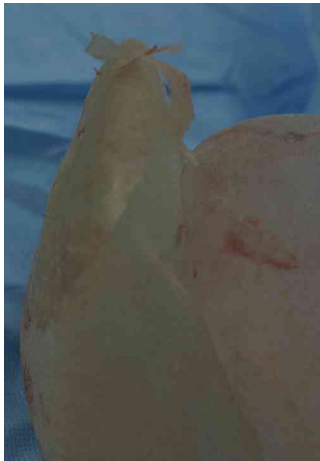**Figura 4.** Detalhe de mama D, com paciente inclinada para frente; nota-se aspecto "achatado".



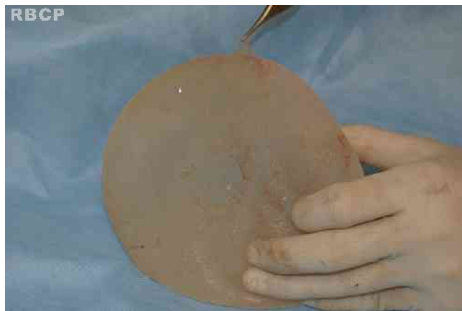
**Figura 5.** Perfil com retificação de face anterior de mama D.



**Figura 6.** Esquema de rotação de trás para frente de implante anatômico em perfil.



**Figura 7.** Cápsula envolvendo o implante com mais de uma camada.



**Figura 8.** Exemplo de prótese com duas cápsulas; uma cápsula envolvendo o implante e tornando a microtextura lisa.

## DISCUSSÃO

Apesar da mamoplastia de aumento ter sido o procedimento cirúrgico mais realizado por cirurgiões plásticos brasileiros entre setembro de 2007 e agosto de 2008<sup>1</sup>, em nosso serviço, a mamoplastia de aumento primária com implante representou apenas 5,53% do total de cirurgias (n=300). Esse viés explica-se pelo conceito cirúrgico adquirido em nosso serviço na década de 70, quando a necessidade de reabordagem cirúrgica pela má qualidade do implante atingiu 20%. A partir daí, a mamoplastia de aumento com implante mamário passou a ser considerada uma cirurgia que, potencialmente, teria de ser reabordada.

O maior avanço dos produtores de implante nos últimos 40 anos foi dar ao implante de silicone a propriedade de não extravasar, mesmo se a capa da prótese for perfurada. Isso porque, no período em que os implantes mais antigos foram utilizados, observou-se que sua capa não era totalmente impermeável, levando à formação de uma cápsula calcificada. Ainda hoje, apesar de ser afirmado por fabricantes que a capa protética tem 5 ou mais camadas, nossa experiência observacional, no período de Janeiro de 1970 a dezembro de 2010, mostra que de fato ela não é totalmente impermeável, pois ao realizar um teste, pinçando e torcendo sua membrana (como um beliscão), nota-se a formação de uma microbolha de ar,

que desaparece quando a prótese é deixada em repouso; além disso, toda prótese utilizada muda seu conteúdo de cor após retirada e em contato com o ar.

A tentativa do uso de fixadores mostrou-se ineficiente pelas próteses que possuíam esse mecanismo. Tornar a superfície rugosa com poros, a chamada textura, também não funcionou bem, pois o organismo recobra a textura, tornando-a lisa; o que se observa nesses casos é que não há uma única cápsula envolvendo o implante, mas duas ou ainda uma cápsula com várias camadas. Entre essas cápsulas, pode ocorrer acúmulo de líquido (camada líquida laminar), e isso pode facilitar a rotação<sup>3,4</sup>.

Os resultados da prevalência de rotação de trás para frente de implante após mamoplastia de aumento, no período de Janeiro de 1970 a dezembro de 2010, foram de 0,33% por paciente e 0,16% por implante em nosso serviço; índices consistentes com dados já relatados na literatura<sup>3-17</sup>.

Vários fatores como infecção, hematoma, contratura capsular, dissecação, inexperiência do cirurgião, atividade física e manipulação externa do implante podem influenciar na rotação da prótese<sup>3,16,17</sup>. E como a rotação no eixo z não é notada nas próteses redondas, a prevalência de rotação pode ser maior que a relatada.

Nosso caso teve o implante reposicionado apenas por manipulação externa. Segundo Schots *et al*, em 25% dos casos, os implantes voltaram à posição normal sem necessidade de manipulação; em 17% dos casos, tornou-se necessária a manipulação externa e, em 12% das pacientes, foi necessário um novo procedimento cirúrgico<sup>17</sup>. Apesar de orientada sobre uma chance maior de uma segunda rotação, a paciente optou pela não realização de um novo procedimento cirúrgico. Outro fato interessante é o de que não se observa relatos de rotação de implantes de perfil baixo ou moderado, de qualquer textura, apesar desses implantes terem dimensões semelhantes aos de perfil alto e superalto<sup>16</sup>.

## CONCLUSÃO

Apesar dos avanços realizados pelos produtores de prótese mamária, acreditamos que o implante é um produto em transformação e, por isso, as pesquisas irão continuar.

A prevalência de rotação de trás para frente de implante após mamoplastia de aumento em nosso serviço é consistente com dados relatados na literatura.

Apesar de diversos potenciais fatores influenciarem na mobilidade do implante, uma causa óbvia para o problema não foi encontrada. Portanto, mais estudos devem ser realizados.

Nem todos os casos de rotação de implante precisam ser reabordados cirurgicamente. Deve-se entrar em um acordo com a paciente.

## REFERÊNCIAS

1. Sociedade Brasileira de Cirurgia Plástica. Pesquisa data folha SBCP. Sociedade Brasileira de Cirurgia Plástica, 2008.
2. American Society of Plastic Surgeons. The National Clearinghouse of Plastic Surgery Statistics. Arlington Heights, Ill.: American Society Of Plastic Surgeons, 2000.

3. Baeke JL. Breast Deformity Caused by Anatomical or Teardrop Implant Rotation. *Plast Reconstr Surg.* 2002;109:2555.
4. Panettiere P, Marchetti L, Accorsi D. Rotation os Anatomic Protheses: A possible cause of breast Deformity. *Aesthetic PLast Surg.* 2004;28:348-53.
5. Tebbets JB. Warning about anatomical breast implants. *Plast Reconstr Surg.* 2001;107:1912-17.
6. Hedén P, Boné B, Murphy DK, Slicton A, Walker PS. Style 410 cohesive silicone breast implants: Safety and effectiveness at 5 to 9 years after implantation. *Plast Reconstr Surg.* 2006;118:1281-87.
7. Brar M. Teardrop Implants(Letter). *Plast Reconstr Surg.* 2003;111:2112.
8. Brown MH, Shenker R, Silver SA. Cohesive silicone gel breast implants in aesthetic an reconstructive breast surgery. *Plast Reconstr Surg.* 2005;116:768-79; discussion 780-1.
9. Heitmann C, Schreckenberger S, Olbrisch RR. A silicone implant filled with cohesive gel: advantages and disadvantages. *Eur J Plat Surg.* 1998;21:329-32.
10. Niechajev I. Mammary augmentation by cohesive silicone gel implants with anatomical shape: Technical considerations. *Aesthetic Plast Surg.* 2001;25:397-403.
11. Niechajev I, Jurell G, Lohjelm L. Prospective study comparing two brands of cohesive gel breast implants with anatomic shape: 5-year follow-up evaluation. *Aesthetic Plast Surg.* 2007;31:697-710.
12. Bengston BP, Van Natta BW, Murphy DK, Slicton A, Maxwell GP. Style 410 highly cohesive silicone breast implant core study results at 3 years. *Plast Reconstr Surg.* 2007;120(1):40S-48S.
13. Cunningham B. The Mentor Core Study on Silicone MemoryGel Breast Implants. *Plast Reconstr Surg.* 2007;120(1):19S-29S; discussion 30S-32S.
14. Cunningham B. The Mentor Core Study on Contour Profile Gel Silicone MemorGel Breast Implants. *Plast Resconstr Surg.* 2007;120(1):33S-39S.
15. Spear SL, Murphy DK, Slicton A, Walker PS. Inamed Silicone Breast Implant U.S. Study Group. Inamed silicone breast implant core study results at 6 years. *Plast Reconstr Surg.* 2007;120(1):8S-16S; discussion 17S-18S.
16. Khan UD. Back-toFront Flipping of Implants Following Augmentation Mammoplasty and the Role of Physical characteristics in a Round Cohesive Gel Silicone Breast Implant: Retrospective Analysis os 3458 Breast Implants by a Single Surgeon. *Aesth Plast Surg.* 2011;35:125-8.
17. Schots JM, Fechner MR, Hoogbergen MM, Van Tits HW. Malrotation os the McGhan Style 510 Prothesis. *Plast Reconstr Surg.* 2010;126:261-5.

---

**Autor correspondente:**

**André Toshiaki Toda Nishimura**

Alameda Lorena, 2015 - Cerqueira César - São Paulo, SP, Brasil - CEP: 01424-002

E-mail: andre\_nishi@me.com

Tels: 3062-6122/9468-9235