



Sutura elástica como alternativa para o primeiro atendimento de ferida na urgência

Elastic suture as an alternative for the initial wound care in the emergency room

ANTONIO PETRAGLIA NETO^{1,2*}
JOÃO MEDEIROS TAVARES FILHO^{1,3}

Instituição: Hospital Estadual Azevedo Lima,
Niterói, RJ, Brasil.

Artigo submetido: 26/5/2014.
Artigo aceito: 8/10/2015.

DOI: 10.5935/2177-1235.2016RBCP0018

■ RESUMO

Relato do caso de um paciente do sexo masculino, 44 anos, que deu entrada pelo Serviço de Emergência, no dia 17 de novembro de 2013, vítima de acidente com disco de Makita, apresentando ferida extensa em toda face dorsal do primeiro quirodáctilo esquerdo e exposição tendínea. Demonstra a utilização de sutura elástica, em atendimento inicial na urgência, e a possibilidade de tratamento de ferida traumática com perda de substância, com resolução satisfatória em único tempo cirúrgico. A opção cirúrgica apresentou resultado funcional adequado e preservação estética.

Descritores: Suturas; Assistência ambulatorial; Ferimentos e lesões; Urgência.

■ ABSTRACT

This is a case report of a 44-year-old male patient who was admitted to the emergency room on November 17, 2013, after an accident with a Makita Disc. The patient presented with an extensive wound throughout the dorsal surface of the left thumb, with tendon exposure. The use of elastic suture is demonstrated as the initial care in the emergency department. We present satisfactory resolution in a single surgical procedure of traumatic wounds in a patient presenting with loss of tissue. The chosen surgical approach presented adequate aesthetic result and functional preservation.

Keywords: Sutures; Ambulatory care; Wounds and injuries; Emergency.

¹ Sociedade Brasileira de Cirurgia Plástica, Rio de Janeiro, RJ, Brasil.

² Hospital Estadual Azevedo Lima, Niterói, RJ, Brasil.

³ Universidade Federal do Rio de Janeiro, Rio de Janeiro, RJ, Brasil.

INTRODUÇÃO

Para a reparação de feridas complexas de difícil solução, são necessárias técnicas diversas, desafiadoras para o cirurgião no atendimento da urgência, onde o objetivo principal é a obtenção de resultado satisfatório funcional e estético.

Na resolução de feridas decorrentes de trauma, Oliveira e Nigri referem que esta continua sendo de grande dificuldade para os cirurgiões¹.

Em relação à importância do tratamento das feridas complexas, autores descrevem que os métodos tradicionais de cobertura tecidual em feridas abertas após trauma de alta energia necessitam inicialmente de procedimentos cirúrgicos repetidos, como desbridamentos de tecidos desvitalizados, curativos seriados e reconstruções com o uso de enxertos ou retalhos em um ou mais tempos cirúrgicos².

A sutura elástica pode servir como alternativa adicional à reparação cirúrgica convencional, feita com enxertos e retalhos, ou do fechamento primário.

A opção técnica da sutura elástica pode ser utilizada para aproximação de lesões extensas com perda importante de substância³.

Petroianu⁴ publicou que a sutura elástica de feridas é uma opção muito utilizada no fechamento de grandes feridas, tais como as decorrentes de traumas maiores, retirada de tumores extensos e em casos de deiscências em laparotomias.

A ferida submetida à sutura elástica fecha gradualmente por mobilização gradativa da pele devido à tensão contínua do elástico. Esta técnica pode evitar a necessidade de procedimentos adicionais.

Em relação à importância do tema, observamos que na literatura há poucos trabalhos relacionados com a sutura elástica de feridas. Apesar disto, os relatos descrevem que os procedimentos vêm se mostrando como alternativa eficaz, podendo ser executada em grande número de casos e apresentando resultados satisfatórios¹.

Embora a sutura elástica seja utilizada mais comumente em deiscências de suturas e síntese de feridas, os autores descrevem um caso em que foi utilizada em atendimento de urgência.

OBJETIVO

Demonstrar uma opção de tratamento para ferida traumática e complexa na mão, por meio de tira elástica de borracha, realizada no primeiro atendimento da ferida na urgência.

RELATO DO CASO

Paciente LCSB, 44 anos, sexo masculino, pintor, admitido no Hospital Estadual Azevedo Lima (HEAL),

Niterói, RJ, vítima de acidente produzido por disco de serra circular (Makita), em novembro de 2013. Ao exame, apresentava lesão extensa da região dorsal do 1º quirodáctilo esquerdo (QDE), com perda importante de substância e exposição tendínea, de forma retangular e dimensões de 4,0 cm no maior eixo, por 2,0 cm, dado importante, haja vista as pequenas dimensões do dedo em questão, além da sua importância funcional na mão.

O diagnóstico baseou-se no exame físico e radiográfico, no qual não se evidenciou lesão óssea.

O tratamento cirúrgico realizado foi a sutura elástica da ferida, esta permanecendo por uma semana. Realizou-se bloqueio anestésico do 1º QDE, reconstrução com sutura elástica da ferida dorsal do 1º QDE, com material elástico da empunhadura de luva estéril, sendo fixado às bordas da ferida por meio de pontos de Nylon calibre 3-0, com distância de cerca de 0,5 cm entre os pontos, no Centro Cirúrgico (Figura 1). A força de compressão realizada foi adequada para aproximação da ferida. O comprimento do segmento de borracha é o da empunhadura de luva estéril número 8,5 no caso em questão, possibilitando a aproximação completa da ferida.

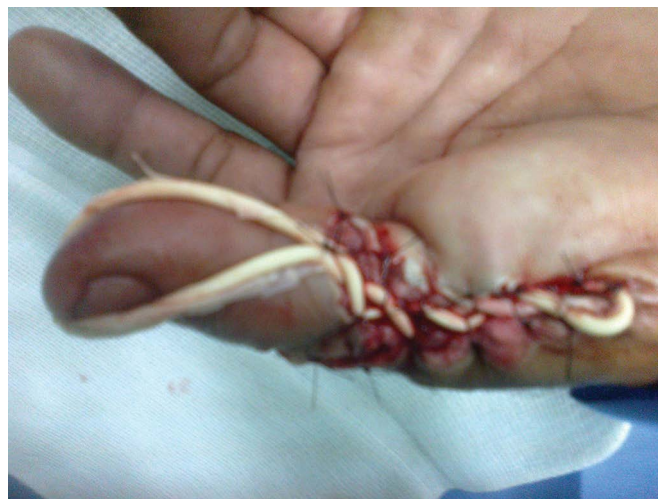

Figura 1. Aspecto pós-operatório da sutura elástica.

Na reprodução da técnica, foi feita inicialmente a fixação do elástico com Nylon 3-0, na parte proximal da ferida, e ao longo da mesma, novas e sucessivas fixações nas bordas da ferida e cruzamentos em “X” até a parte distal, como forças de compressão para aproximação da ferida. Ao final da sutura, acrescentamos uma tração elástica, em direção à ponta do dedo, como uma nova e adicional força, na tentativa de melhor ganho na reconstrução da ferida.

Acreditamos que esse aspecto é importante para o resultado e melhoria da técnica.

Após uma semana da sutura elástica, esta foi retirada e síntese convencional da ferida com Nylon 3-0, onde observamos ao procedimento ausência de tensão na linha de sutura. Alta hospitalar no mesmo dia. No acompanhamento e revisão ambulatorial, uma semana depois, retirada intercalada dos pontos de Nylon e, nove dias depois, retirada total dos pontos da sutura do dedo.

O estudo foi encaminhado, avaliado e aprovado pelo Comitê de Ética da Instituição onde o trabalho foi realizado, com o número de registro 01/2015.

Como resultado, a complicação imediata observada foi a dor local, de pequena intensidade e que cessou com analgesia habitual, com uso de dipirona. No pós-operatório imediato, evoluiu com ausência de isquemia tecidual e manutenção da perfusão capilar preservada do segmento. Quanto à necessidade de se avaliar a perfusão do dígito, foi feita com o uso do aparelho de Doppler vascular manual e exames clínicos da perfusão tecidual, visto que se trata de uma lesão em que poderia haver edema do dedo e a possibilidade de comprometimento da perfusão do mesmo.

Não se evidenciou deiscência da ferida, infecção e seroma (Figura 2). O tempo de fechamento da ferida foi de quinze dias após a retirada da sutura elástica e síntese convencional da ferida com Nylon 3-0.

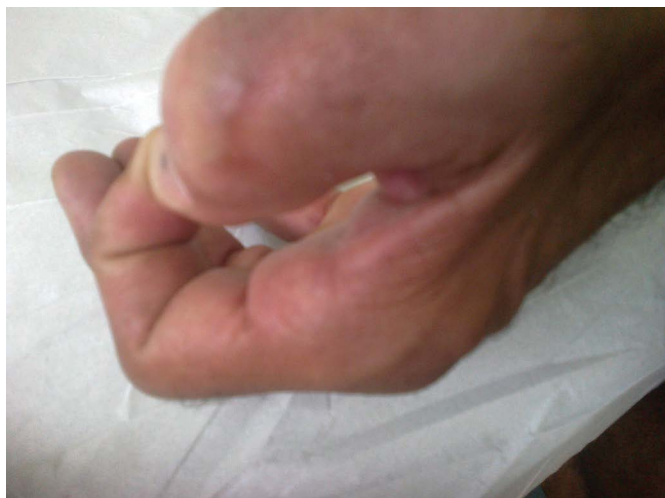

Figura 2. Pós-operatório tardio, cicatriz satisfatória e sem impotência funcional.

O paciente evoluiu bem e apresentou como complicação tardia, discreta impotência funcional do primeiro pododáctilo esquerdo. Encaminhado para avaliação e acompanhamento pelo Serviço de Fisioterapia, após um mês, sendo prescritos movimentos ativos diários do referido dedo, sendo efetuados pelo paciente em sua residência, após orientação e supervisão do Serviço de Fisioterapia. Houve resolução completa da impotência funcional.

Na revisão ambulatorial, após dois meses de pós-operatório, a cicatriz apresentava-se com bom aspecto, sem impotência funcional, com movimentos de flexão, extensão e posição em pinça do polegar esquerdo preservados (Figura 2). Alta hospitalar com orientação.

DISCUSSÃO

Reparos de feridas traumáticas são acompanhados de grande dificuldade técnica, quando podemos lançar mão de vários procedimentos para cobertura cutânea, dentre eles os enxertos e os retalhos.

Em 1993, Raskin⁵ relatou o procedimento de sutura elástica para tratamento de síndrome compartimental de membro superior, aproximando as aponeuroses com tiras elásticas de borracha, evitando fechamentos sob tensão, ou a necessidade de enxertos cutâneos para cobertura de ferimentos deixados abertos. A sutura elástica descrita por Raskin demonstrou ser eficiente no tratamento destas perdas cutâneas, com bons resultados estéticos e funcionais⁵.

A sutura elástica para o reparo de feridas tem sido relatada por autores nacionais. Petroianu⁴ utilizou a sutura elástica em casos de aproximação de lesões extensas com perda importante de substância, para aproximar grandes feridas, em um extenso número de lesões, tais como as decorrentes da retirada de extensos tumores da parede abdominal, remoção de úlceras de Marjolin, feridas remanescentes de infecções graves de partes moles e aberturas abdominais remanescentes de laparostomias, grandes feridas conseqüentes a necroses extensas de úlceras de decúbito e grande área cruenta no couro cabeludo. Em outro trabalho, o autor descreve a aproximação das bordas de grandes feridas da parede abdominal, utilizando tira elástica de borracha mantidas sob tensão moderada, podendo ser utilizada em muitas circunstâncias cirúrgicas³.

Oliveira e Nigri¹ demonstraram a utilização da sutura elástica como uma técnica eficaz, barata, de bom resultado estético e de rápida execução para o fechamento de escarotomias e fasciotomias em pacientes queimados.

Nigri e Oliveira² apresentaram o fechamento completo de grandes feridas, decorrentes de traumas diversos em membros inferiores, obtido por procedimentos divididos em duas etapas, sendo a primeira representada por aproximação das bordas opostas da ferida por meio de tiras circulares elásticas de borracha e a segunda, realizada alguns dias depois, com a retirada das tiras elásticas, seguida de sutura simples com fio mononylon.

A “técnica elástico” tem sido usada também para o tratamento da extensa perda de tecidos moles em

fraturas expostas, e depois de incisões para a redução aberta ou fasciotomia. A ferida fecha gradualmente por mobilização facilitada da pele em resposta a uma tensão contínua desde a banda de borracha, provando, para Mosheiff et al.⁶, ser um método seguro, simples e eficiente.

Outra utilização do método elástico é na proteção do enxerto de pele no seu leito receptor, com compressão adequada para reduzir o tamanho do espaço morto e evitar a formação de hematoma, sob o enxerto⁷.

Bellón et al.⁸ analisaram, em seu estudo, o comportamento de dois novos materiais elásticos de sutura em coelhos, no fechamento de incisão mediana abdominal. Os cortes histológicos das suturas de tecidos foram submetidos à expressão morfológica de colágeno, à resposta de macrófagos e estudos de tensiometria uniaxial. Os autores acreditam que procederam a uma sutura com menor tensão, pois a retração cicatricial, que normalmente acontece, é menor e que conseguiram diminuir o tempo de fechamento da lesão, acarretando economia, pela diminuição do tempo de internação hospitalar.

No caso em questão, aplicamos forças de compressão ao longo da ferida (fixação da sutura elástica às bordas da ferida), estando, por exemplo, no eixo x , e outra força de tração, fixa em direção à ponta do dedo, esta, por exemplo, no eixo y .

Segundo Halliday et al.⁹, no estudo da Física Mecânica clássica, focaliza-se a atenção no movimento de um corpo em particular, onde há interação deste com os corpos vizinhos (sua vizinhança), de modo que a mudança da velocidade, produz uma aceleração. Isaac Newton (1642-1727), ao estabelecer as leis do movimento, formulou o quadro de mecânica clássica, onde: (1) introduziu o conceito de força F (considerada um puxão ou empurrão) e definição da aceleração a de um corpo, (2) atribuição de uma massa m a um corpo, (3) encontrar meios de calcular as forças que atuam sobre os corpos e de sua vizinhança⁹.

No exemplo da Figura 3⁹, aplica-se uma força de 4N ao longo do eixo x e uma força de 3N ao longo do eixo y . Experimentalmente, encontra-se que a força de 4N no sentido x produziu uma aceleração de 4 m/s^2 , e que a força de 3N no sentido y produziu uma aceleração de 3 m/s^2 . Quando as forças são aplicadas simultaneamente, verifica-se que há aceleração de 5 m/s^2 e força de 5N, dirigida ao longo da linha que faz um ângulo de 37° com o eixo x . Experimentos deste tipo demonstram, em conclusão, que as forças são vetores: elas têm módulo, direção e sentido, e são somadas de acordo com a lei de adição vetorial⁹.

A escolha do tratamento cirúrgico, nos casos de lesões na urgência e emergência com perda de

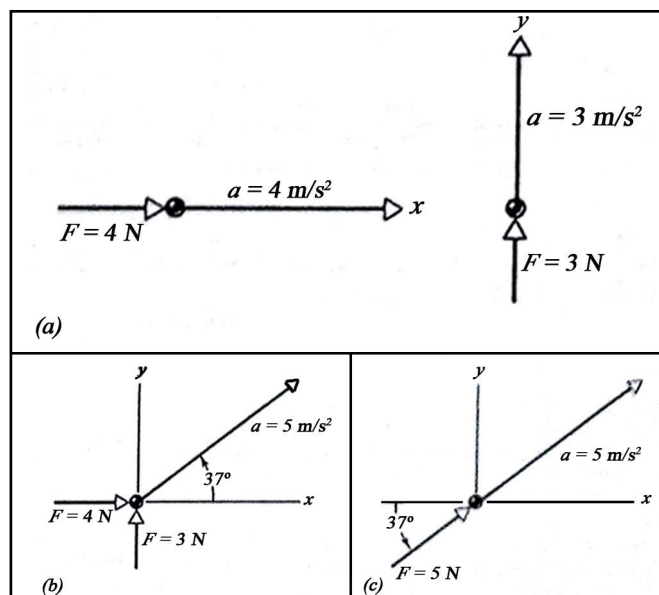


Figura 3. (a) Forças e acelerações nos sentidos x e y ; (b) Forças aplicadas simultaneamente; (c) Força e aceleração resultantes.

integridade da cobertura cutânea e da impotência funcional, depende de cada caso, com rigorosa seleção e melhor indicação para os mesmos. Sabe-se que o objetivo principal da reparação cirúrgica é composto da sutura dos tecidos moles, confecção de enxertos e retalhos quando necessários, manutenção da função e da viabilidade do segmento afetado.

Apesar dos relatos satisfatórios dos autores supracitados no uso de tiras elásticas de borracha, ainda há limitações do método, pois existem poucos trabalhos disponíveis na literatura. Em perspectivas futuras, o assunto merece ser estudado e acrescido de novas publicações de trabalhos.

CONCLUSÃO

O presente artigo apresenta a descrição de um caso com perda de substância e exposição tendínea do primeiro dedo da mão esquerda, atendido na urgência, em que foi possível o reparo por meio de sutura elástica e resultados funcional e estético satisfatórios.

REFERÊNCIAS

- Oliveira RA, Nigri EL. Sutura elástica no tratamento de escarotomias e fasciotomias de pacientes queimados. *Rev Bras Queimaduras*. 2012;11(2):63-6.
- Santos ELN, Oliveira RA. Sutura elástica para tratamento de grandes feridas. *Rev Bras Cir Plást*. 2012;27(3):475-7. DOI: <http://dx.doi.org/10.1590/S1983-51752012000300026>
- Petroianu A. Opção técnica para a síntese de grandes feridas da parede corpórea. *Rev Col Bras Cir*. 2009;36(4):353-5. DOI: <http://dx.doi.org/10.1590/S0100-69912009000400015>
- Petroianu A. Síntese de grandes feridas da parede corpórea com tira elástica de borracha. *Acta Med Port*. 2011;24(3):427-30.

5. Raskin KB. Acute vascular injuries of the upper extremity. *Hand Clin.* 1993;9(1):115-30.
6. Mosheiff R, Segal D, Rand N, Liebergall M. The “rubber band technique”: a simple method for closing large skin defects. *Am J Orthop (Belle Mead NJ)*. 1999;28(11):665-6.
7. Ersoy B, Şirinoğlu H, Tezel E. Tie-over dressing with criss-cross lacing pattern. *Dermatol Surg.* 2011;37(11):1671-3. DOI: <http://dx.doi.org/10.1111/j.1524-4725.2011.02165.x>
8. Bellón JM, Pérez-López P, Simón-Allue R, Sotomayor S, Pérez-Köhler B, Peña E, et al. New suture materials for midline laparotomy closure: an experimental study. *BMC Surg.* 2014;14:70. DOI: <http://dx.doi.org/10.1186/1471-2482-14-70>
9. Halliday D, Resnick R, Krane KS. Capítulo 5: Força e Leis de Newton. In: Halliday D, Resnick R, Krane KS. *Fundamentos da Física, Volume 1 - Mecânica*. Rio de Janeiro: Livros Técnicos e Científicos; 1996. p.72-96.

Autor correspondente:*Antonio Petraglia Neto**Estrada Francisco da Cruz Nunes, 7465, Niterói, RJ, Brasil
CEP 24350-310E-mail: a.petraglia@hotmail.com