



Estudo do uso de pontos de adesão para minimizar a formação de seroma após mastectomia com reconstrução imediata

The use of adhesion sutures to minimize the formation of seroma following mastectomy with immediate breast reconstruction

MARCELA CAETANO CAMMAROTA^{1,2}
ISMAR RIBEIRO JUNIOR^{1,2*}
RAFAEL QUARESMA DE LIMA^{1,2}
CONRADO MIRANDA DE ALMEIDA^{1,2}
LUCIANO GOMES DE MOURA^{1,2}
LEONARDO MARTINS COSTA DAHER^{1,2}
DANIEL AUGUSTO DOS SANTOS
SOARES^{1,2}
MILENA CARVALHO ALMEIDA
GALDINO^{1,2}
JOSÉ CARLOS DAHER^{1,2}
FABRÍCIO TAVARES MENDONÇA^{2,3}

RESUMO

Introdução: O câncer de mama é o tipo mais frequente de câncer entre as mulheres no Brasil. Com o advento das reconstruções mamárias imediatas, várias técnicas começaram a ser utilizadas. O uso de materiais aloplásticos é uma delas e, quando bem indicados, trazem inúmeros benefícios às pacientes. O seroma é uma complicação cirúrgica frequente e comum em todos procedimentos cirúrgicos, e, para preveni-lo, várias opções são conhecidas, como o uso de drenos de sucção a vácuo e os pontos de adesão propostos por Baroudi. Visamos demonstrar o benefício dos pontos de adesão entre o tecido subcutâneo resultante da mastectomia e o retalho muscular nas reconstruções mamárias com uso de próteses ou expansores. **Métodos:** Foram selecionadas pacientes submetidas à reconstrução mamária após mastectomia, com uso de próteses ou expansores num período de 5 meses. Foram formados dois grupos, sendo o grupo controle as pacientes em que não foram utilizados os pontos de adesão, e o grupo Baroudi composto pelas pacientes em que os pontos de adesão foram utilizados. **Resultados:** Encontramos um resultado estatisticamente significativo no uso dos pontos de adesão, levando a menor ocorrência de seroma e tempo de permanência do dreno menor, bem como menor necessidade de retornos ao consultório e recuperação mais rápida. Não houve aumento das complicações cirúrgicas. **Conclusão:** O uso dos pontos de adesão para reconstrução de mama é uma opção eficaz que reduz a ocorrência de seroma e as complicações associadas a ele, proporcionando uma retomada mais rápida às atividades habituais das pacientes.

Descritores: Mastectomia; Seroma; Complicações pós-operatórias; Drenagem; Próteses e implantes.

Instituição: Hospital Daher Lago Sul,
Brasília, DF, Brasil.

Artigo submetido: 29/11/2015.
Artigo aceito: 10/4/2016.

Conflitos de interesse: não há

DOI: 10.5935/2177-1235.2016RBCP0026

¹ Sociedade Brasileira de Cirurgia Plástica, São Paulo, SP, Brasil.

² Hospital Daher Lago Sul, Brasília, DF, Brasil.

³ Sociedade Brasileira de Anestesiologia, Brasília, DF, Brasil.

■ ABSTRACT

Introduction: Breast cancer is the most common cancer among women in Brazil. With the advent of immediate breast reconstruction, several techniques with many benefits for patients were introduced, including the use of alloplastic materials. A seroma is a frequent complication in all surgical procedures, and several methods have been developed to prevent it, which include the use of vacuum suction drains and adhesion sutures, as proposed by Baroudi. This study aims to demonstrate the advantages of the use of adhesion sutures between subcutaneous tissue and the muscle flap in breast reconstruction using implants or expanders after mastectomy.

Methods: Patients who underwent breast reconstruction using implants or expanders after mastectomy were followed up for 5 months. Patients were divided into a control group treated without adhesion sutures, and a Baroudi group treated with adhesion sutures. **Results:** A statistically significant difference was observed with the use of adhesion sutures, with a lower incidence of seroma, reduced drain permanence, less need to return to the clinic, and faster recovery. There was no increase in surgical complications. **Conclusion:** The use of adhesion sutures in breast reconstruction is an effective option that reduces the occurrence of seroma and associated complications, resulting in faster recovery and return to normal activities.

Keywords: Mastectomy; Seroma; Postoperative complications; Drainage; Prostheses and implants.

INTRODUÇÃO

Segundo dados do INCA (Instituto Nacional de Câncer) de 2014¹, são esperados 57.120 casos novos de câncer de mama no Brasil (22% dentre todos os cânceres), com um risco estimado de 56,09 casos a cada 100 mil mulheres, sendo responsável por 13.225 mortes de mulheres no ano de 2011². Excluindo-se os tumores de pele não melanoma, esse tipo de câncer é o mais frequente entre as mulheres no Brasil, e o segundo no mundo. A abordagem cirúrgica é a principal etapa do tratamento desse câncer e as mastectomias, tanto parciais quanto totais, podem levar a complicações como seroma, deiscência da ferida operatória ou linfedema.

Historicamente, as reconstruções mamárias eram realizadas tardiamente, uma vez que eram cirurgias de grande porte e muitas vezes influenciavam no tratamento adjuvante, atrasando o início da quimioterapia, quer seja pelo prolongado tempo de recuperação pós-operatória ou pela alta frequência de complicações. Com o passar do tempo, os benefícios da reconstrução imediata começaram a ser compreendidos.

A habilidade para realizar reconstruções de mama em conjunto com a mastectomia, com menor exposição anestésica, menores custos, além de vantagens pós-operatórias, levaram a um menor tempo de finalização da reconstrução e melhor experiência psicossocial das pacientes.

Existem várias opções para reconstrução mamária imediata e ao longo dos anos as indicações têm sofrido algumas mudanças. Se há algum tempo o uso de tecidos autólogos como o TRAM (transposição músculo reto abdominal) ou o grande dorsal ocupavam o lugar de opção padrão, hoje essa opção pode não ser possível em certos pacientes. Mulheres com Índice de Massa Corporal (IMC) baixo, que não têm área doadora suficiente para confecção de retalhos miocutâneos, algumas pacientes que não estão de acordo com a morbidade causada à área doadora, maior tempo de hospitalização e de recuperação pós-cirúrgica podem optar por reconstruções menos complexas. A presença de comorbidades também é um fator limitador ao uso de tecidos autólogos. Nestas pacientes, a reconstrução com o uso de próteses ou expansores pode ser a melhor opção.

Reconstrução mamária com expansores ou prótese de silicone é uma excelente opção em pacientes selecionados de forma adequada, e pode ser feita de forma imediata e, em alguns casos, em tempo único. Essas técnicas têm evoluído bastante desde o início da década de 1960, com a introdução das próteses de silicone, até os anos 80 com as publicações de Radovan³. Além da evolução significativa da técnica cirúrgica, observamos o desenvolvimento da indústria de manufatura dos implantes, com a criação de materiais mais sofisticados, proporcionando resultados melhores e mais naturais e menores taxas de contraturas capsulares⁴.

Possíveis vantagens da reconstrução mamária com implantes sobre outras técnicas incluem facilidade relativa da técnica, ausência de alterações da pele quanto à cor e textura, ausência de complicações na área doadora do retalho, menor número de cicatrizes e recuperação pós-operatória mais rápida⁵.

A principal limitação do uso de implantes para reconstrução imediata é uma inadequada cobertura de tecidos moles. Com o advento da mastectomia poupadora de pele e da mastectomia subcutânea, a reconstrução imediata e o uso de implantes passou a ser considerado como primeira opção em pacientes selecionados⁴. Após a mastectomia, uma loja é criada abaixo do músculo peitoral para o posicionamento do implante. Procedimentos adicionais como retalhos do músculo serrátil, da fásia do reto abdominal podem ser realizados para otimizar a cobertura dos implantes.

Apesar da grande eficiência dessas técnicas, algumas complicações locais persistem e, em geral, a incidência é maior em reconstruções imediatas. São elas: maior risco de formação de seroma, necrose de pele, extrusão e exposição do implante, mal funcionamento da válvula e vazamento/deflação (sendo os três últimos relacionados ao uso de expansores).

Um fator de morbidade importante é o surgimento de seroma na área da mastectomia, sendo a complicação mais frequente, com incidência variando de 18 a 89% segundo dados da literatura⁶, mesmo com a utilização de dreno de sucção a vácuo. A manutenção do dreno de sucção por longos períodos não evita o surgimento de seroma e o tratamento pode levar a eventuais punções repetidas e dolorosas, causando grande desconforto para as pacientes, além da possibilidade de perfurações acidentais da parede torácica, com formação de pneumotórax ou até mesmo do implante.

Nas últimas décadas têm sido utilizados variados drenos laminares ou de sucção a vácuo na tentativa de prevenção de seromas, embora vários trabalhos continuem a descrever a sua ocorrência de seroma no pós-operatório das cirurgias com grandes descolamentos. Solução interessante para este problema

encontra-se amplamente divulgada no trabalho de Baroudi e Ferreira, em 1996 e 1998, sobre a aplicação dos pontos de adesão no decurso das abdominoplastias e em demais áreas dissecadas, eliminando o espaço morto e a possibilidade de ocorrência de seromas e hematomas⁷. A literatura mostra evidências que sugerem que os pontos de adesão entre o tecido subcutâneo e o retalho resultante do descolamento podem reduzir a formação do seroma em cirurgias com grandes descolamentos⁸⁻¹³.

OBJETIVO

O objetivo do presente trabalho é avaliar a incidência de seroma pós-mastectomia com reconstrução imediata na presença dos pontos de adesão (pontos de Baroudi), por meio da medida da drenagem feita com o dreno de sucção a vácuo. Para tanto, foram estudados o débito diário do dreno e a incidência de seromas, comparando com pacientes em que não foram realizados os pontos de adesão.

MÉTODOS

Trata-se de um estudo de coorte prospectivo desenvolvido no serviço de cirurgia plástica do Hospital Daher, na cidade de Brasília, DF, no qual o período estudado foi de 10 meses, de agosto de 2014 a maio de 2015, e o evento escolhido para distribuição das pacientes em dois grupos foi a realização de pontos de adesão durante a cirurgia de reconstrução de mama.

A amostra foi do tipo intencional não aleatória, baseada em pacientes submetidos à mastectomia total para tratamento de câncer de mama com reconstrução imediata com uso de implante: prótese ou expansor temporário. Foram selecionadas 36 pacientes nas quais foram realizadas 44 cirurgias, 8 bilaterais. Todas as pacientes foram submetidas à mastectomia pela mesma equipe de Mastologia e reconstruídas pela mesma equipe de Cirurgia Plástica.

Os critérios de inclusão foram todas as pacientes submetidas à mastectomia seguida de reconstrução com uso de implantes (próteses, expansores ou retalho do grande dorsal com prótese). Foram excluídas as pacientes reconstruídas com retalho de músculo reto abdominal (TRAM) e aquelas submetidas à reconstrução tardia.

O presente trabalho seguiu os princípios da Declaração de Helsinque.

No grupo com pontos de adesão, foram usados retalhos do músculo peitoral maior, do serrátil e da bainha do reto abdominal para confecção da loja para posicionamento dos implantes, seguida do fechamento desta loja muscular com pontos separados de Vicryl 2-0, aproximação do tecido subcutâneo com o retalho muscular com pontos de adesão, trazendo o tecido

redundante dos quadrantes laterais da mama para medial e finalmente a drenagem a vácuo com dreno tamanho 6,4 mm.

No grupo Controle, a única diferença foi a não utilização dos pontos de adesão entre o tecido redundante do subcutâneo e o retalho muscular. Todos os pacientes foram instruídos a manipular o dreno no pós-operatório, mantendo o vácuo permanente e esvaziando apenas uma vez ao dia, no mesmo horário, bem como a anotar o débito diário para controle do momento de retirar o dreno. A retirada do dreno ocorreu sempre que o dreno apresentava um débito em 24 horas menor que 40 ml. As medidas do débito foram realizadas em recipiente padronizado: saco coletor milimetrado.

As pacientes foram acompanhadas ambulatorialmente, o dreno foi retirado pela equipe médica, e a avaliação da presença de seroma e necessidade de drenagem por punção foi feita semanalmente ou sob demanda.

Os resultados foram submetidos à análise estatística pelo teste *t* de Student, χ^2 ou exato de Fisher, quando apropriado.

RESULTADOS

As características populacionais avaliadas foram a idade, IMC, tipo de reconstrução, tamanho de mama, presença de comorbidades (hipertensão arterial sistêmica, diabetes, hipotireoidismo e tabagismo) e realização de quimioterapia pré-operatória.

Dentre essas características, os grupos foram distribuídos de forma homogênea quanto à idade, sendo a média de 54,04 anos (DP 11,6) no Grupo Controle, e 48,90 (DP 10,08) no Grupo com pontos, com *p* de 0,214. O IMC apresentou média de 23,55 kg/m² (DP 2,99) no Grupo Controle, e no Grupo com pontos a média obtida foi de 25,01 kg/m² (DP 2,81), com *p* de 0,103.

A correlação da incidência de seroma com o uso ou não da técnica de Baroudi com as comorbidades das pacientes estão representadas na Tabela 1. Os valores estão apresentados como média e desvio padrão (DP) para os dados de distribuição normal e comparados pelo teste *t* de Student. Os dados categóricos estão representados em número de pacientes e foram comparados pelo teste χ^2 ou Exato de Fisher, quando apropriado. A única comorbidade que teve relação com a ocorrência de seroma com significância estatística foi a hipertensão arterial, com *p* de 0,031. As demais comorbidades avaliadas na amostra não tiveram significância estatística (Tabela 1).

Quanto ao tipo de reconstrução, as pacientes reconstruídas com próteses foram as mais acometidas com seroma, em comparação com aquelas reconstruídas com expansores ou retalho de grande dorsal, com *p* de 0,013.

Tabela 1. Características populacionais e variáveis.

Dados	Grupo Controle	Grupo com pontos	Valor de <i>p</i>
Idade (média/DP)	54,04/11,6	48,90/10,0	0,214
IMC (média/DP)	23,55/2,99	25,01/2,81	0,103
Comorbidades			
Tabagismo	2	0	0,148
Ex-tabagismo	5	3	0,434
Diabetes Mellitus	1	1	-
Hipertensão arterial	8	2	0,031
Hipotireoidismo	6	6	-
QT pós-operatória	4	8	0,176

DP: desvio padrão; QT: quimioterapia; IMC: índice de massa corporal.

As variáveis estudadas foram o tempo de permanência do dreno, ocorrência ou não de seroma e de outras complicações (necroses, infecções menores ou maiores, deiscências e contratura capsular), número de retornos pós-operatórios e necessidade de reintervenção cirúrgica.

O número de retornos ao consultório teve um resultado estatisticamente significativo (*p* = 0,001), sendo necessários 124 retornos ao todo no Grupo Controle, e 77 retornos no geral, no Grupo com pontos.

Quanto aos dias de permanência do dreno, a média do débito diário até sua retirada (padronizada como débito abaixo de 40 ml/24 h) está mostrada na Tabela 2. O dreno permaneceu por mais tempo no grupo Controle do que no Grupo com pontos (6,45 dias *vs.* 4,9 dias, respectivamente). A média do débito diário e o tempo de permanência do dreno, de acordo com os grupos estudados, estão mostrados na Tabela 2.

Tivemos no grupo com pontos 3 casos de seroma, contra 9 casos no grupo Controle (Figura 1). Essa diferença teve significância estatística, com *p* de 0,042.

As complicações observadas, além do seroma, foram hematomas, deiscência de ferida operatória, infecções menores (resolvidas com tratamento com antibiótico oral e cuidados locais com curativo), e necroses de CAP, sendo esta última mais frequente no grupo Controle, com 5 casos contra nenhum no grupo Baroudi, com *p* de 0,018. Não foram observadas contraturas capsulares no período de tempo estudado. As complicações estão mostradas na Tabela 3 (os dados categóricos estão representados em número de pacientes e foram comparados pelo teste de qui-quadrado). Excluindo-se o seroma, nenhuma das complicações observadas teve relação direta com o objetivo estudado neste trabalho.

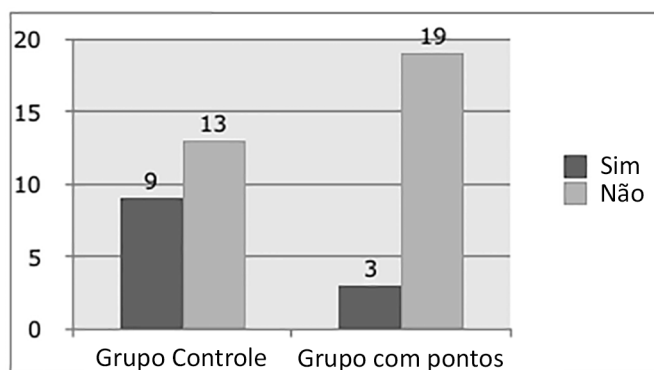
DISCUSSÃO

O seroma caracteriza-se pela presença de fluido seroso que se acumula no espaço morto entre as áreas

Tabela 2. Tempo de permanência do dreno por grupo.

Dias com dreno	Grupos	N	Débito médio (ml/24hs)	DP	Valor de p (teste t)
1º dia	Controle	22	107,95	26,97	0,006
	Com pontos	22	81,36	33,24	
2º dia	Controle	22	92,72	24,72	< 0,001
	Com pontos	22	58,18	24,76	
3º dia	Controle	22	82,04	19,73	0,019
	Com pontos	17	49,29	24,03	
4º dia	Controle	20	73,50	15,39	0,019
	Com pontos	12	56,66	23,09	
5º dia	Controle	19	62,89	15,02	0,007
	Com pontos	11	47,27	12,72	
6º dia	Controle	15	60,33	14,93	0,002
	Com pontos	6	36,66	8,16	
7º dia	Controle	12	54,58	9,87	-
	Com pontos	0	-	-	
8º dia	Controle	10	40,00	-	-
	Com pontos	0	-	-	

N = número de pacientes; DP = desvio padrão.

**Figura 1.** Ocorrência de seroma nos grupos.**Tabela 3.** Correlação das complicações com os grupos avaliados.

Dados	Controle	Com pontos	Valor de p (Teste t)
Hematoma	2	1	0,550
Seroma	9	3	0,042
Deiscência	2	2	-
Infecção menor	2	1	0,550
Infecção maior	0	0	-
Necrose	5	0	0,018

descoladas nas cirurgias, com possível necessidade de tratamento, como punção aspirativa e até tratamento cirúrgico. Evidencia-se, na observação clínica, pelo aparecimento de abaulamentos com flutuação dos tecidos, que podem ser confirmados pela ecografia.

A etiologia dos fluidos teciduais é multifatorial, incluindo-se ablação dos vasos linfáticos e dos vasos

sanguíneos que, normalmente, fornecem drenagem para os fluidos intersticiais. Um fator de risco evidenciado em nossa casuística e com relevância estatística, foi a presença de hipertensão arterial ($p = 0,031$), assim como já descrito por Meeske et al.¹⁴, que demonstraram que a hipertensão pode ser considerada um fator de risco para a ocorrência de seromas devido ao aumento do fluxo sanguíneo, que facilitaria a saída do fluxo linfático para os tecidos.

Além disso, a dimensão da área de dissecação pode facilitar o acúmulo de secreção. A composição do seroma é muito similar à linfa, em relação à proteína total, LDH e colesterol, que se apresentam em níveis elevados quando comparados ao sangue. O nível de leucócitos no fluido do seroma é baixo, com elevado percentual de neutrófilos, tanto no sangue quanto na linfa.

Muitas táticas foram utilizadas para minimizar ou prevenir o seroma, incluindo malha de pressão externa, colocação de drenos profiláticos e uso de talco. O tratamento pode incluir a drenagem prolongada ou repetitiva, aplicação de cola de fibrina e escleroterapia com hidróclorido de tetraciclina, diuréticos e pontos de adesão^{7,13,15-17}.

A literatura mostra evidências que sugerem que os pontos de adesão, entre o tecido subcutâneo e a aponeurose da musculatura subadjacente, podem reduzir a formação do seroma em abdominoplastias^{7-9,11-13,18}. O emprego do dreno de sucção a vácuo, em conjunto com os pontos de adesão durante o fechamento do descolamento, causa diminuição do espaço morto e permite o repouso do retalho superior em contato com a superfície inferior,

amenizando os fatores que interferem em sua aderência, auxiliando assim na redução do seroma^{13,15}.

O surgimento de seroma no pós-operatório provoca aumento de morbidade, com a necessidade de punções repetidas e a possibilidade de pneumotórax, além do risco de infecções e perfuração do implante. A manutenção do dreno de sucção por longos períodos não evita o surgimento de seroma¹⁹.

Nas investigações de Stehbens²⁰, em 2003, sobre causas de formação de secreção ou seroma após mastectomias, foi atribuído à drenagem fechada a vácuo como sendo um fator de retardo da cicatrização e acúmulo de secreção, sendo então recomendada a fixação do retalho cutâneo da mastectomia à parede torácica, a fim de se diminuir o espaço morto.

Em outro estudo, realizado em 2003 por Juçaba e Juçaba²¹, no qual foram comparados dois grupos de pacientes submetidas à mastectomia e fixação do retalho cutâneo à parede torácica, sendo um grupo com drenagem a vácuo e outro sem, observou-se a não necessidade o uso do dreno, devido a resultados semelhantes entre os dois grupos comparados quanto ao acúmulo de secreção.

Pogson et al.,²² em 2003, realizaram uma pesquisa na literatura mundial sobre as vantagens e desvantagens dos métodos de tratamento de seroma em pacientes mastectomizadas e pôde-se chegar à conclusão de que a redução do espaço morto mecanicamente, através dos pontos de adesão e restrição do início da fisioterapia no ombro, diminuiu a incidência de seroma. A retirada precoce do dreno de sucção, após 48 horas de cirurgia, independentemente do volume drenado, não aumentou o índice de formação de seromas.

Outro estudo, realizado em Nantes²³, não evidenciou diferenças significantes com relação a complicações pós-cirúrgicas, em especial seromas, entre dois grupos de pacientes submetidas à mastectomia, em que no primeiro grupo foi realizado o fechamento do espaço morto sem drenagem e, no segundo grupo, o fechamento simples da ferida operatória com drenagem a vácuo.

Em nosso trabalho, a taxa de seroma foi maior do grupo das pacientes em que não foram usadas os pontos de adesão entre o retalho muscular e o tecido subcutâneo redundante (40% vs.13%), corroborando com outros trabalhos na literatura mundial. A diminuição do número de casos de seroma nesse grupo pode ser relacionada aos pontos de adesão, como já amplamente divulgado na literatura em outros sítios cirúrgicos. Ainda sobre esse grupo, a presença dos pontos de adesão proporcionou menor débito diário dos drenos (estatisticamente significativa), bem como menor tempo de permanência dos drenos (grupo controle, em média 6,45 dias, vs. grupo com pontos, em média de 4,9 dias).

Outra complicação frequente e conhecida é a restrição do movimento do braço e demora na recuperação da amplitude deste movimento. Pacientes submetidas à mastectomia geralmente apresentam indicação para a fisioterapia pela contração da região da cintura escapular devido ao estresse cirúrgico, tratamento complementar com radioterapia, pela posição de extrema amplitude do membro superior durante o ato operatório, pelo potencial de desenvolvimento de retrações e lesões músculo-tendinosas e articulares, pelo medo da dor, dentre outros fatores.

A amplitude de movimento ideal do ombro nos primeiros dias pós-operatórios também não é consenso na literatura. Alguns autores sugerem que o movimento seja limitado a 40 graus de flexão e abdução nos primeiros dois dias pós-operatórios, a 45 graus no terceiro dia, de 45 a 90 graus de flexão e 45 graus de abdução no quarto dia, e livre a partir do sétimo dia. Outros sugerem que o movimento seja limitado a 90 graus nos primeiros 15 dias de pós-operatório. Existem ainda autores que sugerem a restrição total do movimento por cinco ou sete dias. Essa limitação teria o objetivo de minimizar as complicações linfáticas advindas do esvaziamento axilar²⁴⁻²⁷.

A diminuição da amplitude do movimento do ombro atinge mais de 50% das mulheres no pós-operatório de mastectomias, interferindo na qualidade de vida, causando limitações funcionais e laborais²⁸. Sugden et al.²⁹ relatam que metade das mulheres submetidas à linfadenectomia associada à mastectomia ou quadrantectomia por carcinoma de mama, apresentam limitação de pelo menos um movimento do ombro 18 meses após a cirurgia. Nagel et al.³⁰ descrevem uma restrição do movimento do ombro em 24% das mulheres submetidas a esvaziamento axilar.

Rietman et al.³¹, em um artigo de revisão sistemática, observaram que após cirurgia por câncer da mama as mulheres apresentavam dificuldade em realizar suas atividades da vida diária. Um quinto das mulheres referiam dificuldade em vestir roupa pela cabeça, 18% não conseguiam amarrar o sutiã, 72% não eram capazes de fechar um zíper quando nas costas de sua roupa, 16% não conseguiam colocar as mãos sobre a cabeça e 29% tinham dificuldade em levantar peso. Em geral, essas limitações citadas por Rietman et al.³¹ tendem a retornar ao normal após 42 dias da cirurgia²⁸.

Nossas pacientes iniciaram fisioterapia sempre no 7º dia pós-operatório, e foram instruídas a limitar a amplitude do movimento dos membros superiores a 90º até o 15º dia de pós-operatório. Em geral, todas recuperaram os movimentos sem limitações após 60 dias de pós-operatório e com auxílio fisioterápico. Apenas 6 pacientes (27%), sendo 4 no grupo controle e 2 no grupo com pontos, dentre as 44 selecionadas, tiveram uma recuperação um pouco mais arrastada, após o 30º dia

pós-operatório, estando este número dentro dos achados na literatura e sem diferença estatística no nosso trabalho. Este atraso na recuperação parece não ter relação com a técnica usada na reconstrução, apesar de sabermos que a presença de seroma atrasa a recuperação completa das pacientes, sendo um fator limitante no conforto e que pode influenciar na mobilidade do membro do lado afetado.

Os pontos de adesão de Baroudi utilizados após a reconstrução mamária, entre o tecido subcutâneo resultante da mastectomia e o retalho do músculo peitoral maior, são uma importante e eficaz ferramenta na tentativa de diminuir a ocorrência de complicações pós-operatórias, dentre elas o seroma e suas comorbidades.

É de fácil e rápida execução, com baixas taxas de complicações e resultados relevantes estatisticamente, como a diminuição do débito diário e retirada mais precoce do dreno.

A diminuição da ocorrência de seroma leva a menos visitas ao consultório médico pelas pacientes, acarretando em menor custo financeiro, menor exposição a procedimentos invasivos secundários e à recuperação e retomada da vida habitual em um menor intervalo de tempo.

COLABORAÇÕES

- MCC** Concepção e desenho do estudo; revisão crítica de seu conteúdo; realização das operações; análise e/ou interpretação dos dados; aprovação final do manuscrito.
- IRJ** Concepção e desenho do estudo; revisão crítica de seu conteúdo; realização das operações; análise e/ou interpretação dos dados; aprovação final do manuscrito.
- RQL** Revisão crítica de seu conteúdo.
- CMA** Revisão crítica de seu conteúdo.
- LGM** Revisão crítica de seu conteúdo.
- LMCD** Revisão crítica de seu conteúdo.
- DASS** Revisão crítica de seu conteúdo.
- MCAG** Revisão crítica de seu conteúdo.
- JCD** Revisão crítica de seu conteúdo.
- FTM** Análise estatística.

REFERÊNCIAS

- Instituto Nacional de Câncer José Alencar Gomes da Silva (Brasil). Estimativa 2014. Incidência de Câncer no Brasil. Coordenação de Prevenção e Vigilância. Rio de Janeiro: INCA; 2014. 124p.
- Sistema de Informações sobre Mortalidade - SIM - DATASUS [Acesso 10 Abr 2016]. Disponível em: http://tabnet.datasus.gov.br/cgi/sim/Consolida_Sim_2011.pdf
- Radovan C. Breast reconstruction after mastectomy using the temporary expander. *Plast Reconstr Surg.* 1982;69(2):195-208. PMID: 7054790 DOI: <http://dx.doi.org/10.1097/00006534-198202000-00001>
- Roostaeian J, Pavone L, Da Lio A, Lipa J, Festekjian J, Crisera C. Immediate placement of implants in breast reconstruction: patient selection and outcomes. *Plast Reconstr Surg.* 2011;127(4):1407-16. PMID: 21460648 DOI: <http://dx.doi.org/10.1097/PRS.0b013e318208d0ea>
- Beasley ME. Two-stage expander/implant reconstruction: Delayed. In: Spear SL, ed. *Surgery of the Breast: Principles and Art.* Philadelphia: Lippincott-Raven; 1998.
- Ribeiro LFJ, Freitas Júnior R, Moreira MAR, Queiroz GS, Esperidião MD, Santos DL. Drenagem pós-esvaziamento axilar por câncer de mama: procedimento indispensável? *Femina.* 2006;34(7):455-60.
- Baroudi R, Ferreira CA. Seroma: how to avoid it and how to treat it. *Aesthet Surg J.* 1998;18(6):439-41. PMID: 19328174 DOI: [http://dx.doi.org/10.1016/S1090-820X\(98\)70073-1](http://dx.doi.org/10.1016/S1090-820X(98)70073-1)
- Baroudi R, Ferreira CA. Contouring the hip and the abdomen. *Clin Plast Surg.* 1996;23(4):551-72.
- Pollock H, Pollock T. Progressive tension sutures: a technique to reduce local complications in abdominoplasty. *Plast Reconstr Surg.* 2000;105(7):2583-6. DOI: <http://dx.doi.org/10.1097/00006534-200006000-00047>
- Rios JL, Pollock T, Adams WP Jr. Progressive tension sutures to prevent seroma formation after latissimus dorsi harvest. *Plast Reconstr Surg.* 2003;112(7):1779-83. PMID: 14663220 DOI: <http://dx.doi.org/10.1097/01.PRS.0000090542.68560.69>
- Pollock T, Pollock H. Progressive tension sutures in abdominoplasty. *Clin Plast Surg.* 2004;31(4):583-9. DOI: <http://dx.doi.org/10.1016/j.cps.2004.03.015>
- Nahas FX, Ferreira LM, Ghelfond C. Does quilting suture prevent seroma in abdominoplasty? *Plast Reconstr Surg.* 2007;119(3):1060-4.
- Rossetto LA, Garcia EB, Abla LF, Neto MS, Ferreira LM. Quilting suture in the donor site of the transverse rectus abdominis musculocutaneous flap in breast reconstruction. *Ann Plast Surg.* 2009;62(3):240-3. PMID: 19240517 DOI: <http://dx.doi.org/10.1097/SAP0b013e318180e8e2>
- Meeske KA, Sullivan-Halley J, Smith AW, McTiernan A, Baumgartner KB, Harlan LC, et al. Risk factors for arm lymphedema following breast cancer diagnosis in Black women and White women. *Breast Cancer Res Treat.* 2009;113(2):383-91. PMID: 18297429 DOI: <http://dx.doi.org/10.1007/s10549-008-9940-5>
- Di Martino M, Nahas FX, Barbosa MV, Montecinos Ayaviri NA, Kimura AK, Barella SM, et al. Seroma in lipoabdominoplasty and abdominoplasty: a comparative study using ultrasound. *Plast Reconstr Surg.* 2010;126(5):1742-51. DOI: <http://dx.doi.org/10.1097/PRS.0b013e3181efa6e5>
- Boggio RF, Almeida FR, Baroudi R. Pontos de adesão na cirurgia do contorno corporal. *Rev Bras Cir Plast.* 2011;26(1):121-6. DOI: <http://dx.doi.org/10.1590/S1983-51752011000100022>
- Kulber DA, Bacilious N, Peters ED, Gayle LB, Hoffman L. The use of fibrin sealant in the prevention of seromas. *Plast Reconstr Surg.* 1997;99(3):842-9. DOI: <http://dx.doi.org/10.1097/00006534-199703000-00034>
- Arantes HL, Rosique RG, Rosique MJF, Mélega JMA. Há necessidade de drenos para prevenir seroma em abdominoplastias com pontos de adesão? *Rev Bras Cir Plast.* 2009;24(4):521-4.
- Bezerra FJF, Moura RMG. Utilização da "Técnica de Baroudi-Ferreira" no fechamento da área doadora do retalho do músculo latíssimo do dorso. *Rev Soc Bras Cir Plast.* 2007;22(2):103-6.
- Stehbens WE. Postmastectomy serous drainage and seroma: probable pathogenesis and prevention. *ANZ J Surg.* 2003;73(11):877-80. PMID: 14616557 DOI: <http://dx.doi.org/10.1046/j.1445-2197.2003.02832.x>
- Juçaba RC, Juçaba SF. Mastectomia radical modificada com drenagem por sucção à vácuo versus sem drenagem. *Rev Bras Mastol.* 2003;13(2):71-4.

22. Pogson CJ, Adwani A, Ebbs SR. Seroma following breast cancer surgery. *Eur J Surg Oncol.* 2003;29(9):711-7. DOI: [http://dx.doi.org/10.1016/S0748-7983\(03\)00096-9](http://dx.doi.org/10.1016/S0748-7983(03)00096-9)
23. Coveney EC, O'Dwyer PJ, Geraghty JG, O'Higgins NJ. Effect of closing dead space on seroma formation after mastectomy-a prospective randomized clinical trial. *Eur J Surg Oncol.* 1993;19(2):143-6.
24. Gerber LH, Hoffman K, Chaudhry U, Augustine E, Parks R, Bernard M, et al. Rehabilitation management: restoring fitness and return to functional activity. In: Harris JR, Lippman ME, Morrow M, Osborne CK, eds. *Disease of the breast.* 2nd ed. Philadelphia: Lippincott Wilians & Wilkins; 2000. p.1001-7.
25. Camargo MC, Marx AG. *Reabilitação física no câncer de mama.* São Paulo: Roca; 2000.
26. Dawson I, Stam L, Heslinga JM, Kalsbeek HL. Effect of shoulder immobilization on wound seroma and shoulder dysfunction following modified radical mastectomy: a randomized prospective clinical trial. *Br J Surg.* 1989;76(3):311-2. PMID: 2655815 DOI: <http://dx.doi.org/10.1002/bjs.1800760329>
27. Flew TJ. Wound drainage following radical mastectomy: the effect of restriction of shoulder movement. *Br J Surg.* 1979;66(5):302-5. DOI: <http://dx.doi.org/10.1002/bjs.1800660503>
28. Silva MPP, Derchain SFM, Rezende L, Cabello C, Martinez EZ. Movimento do ombro após cirurgia por carcinoma invasor da mama: estudo randomizado prospectivo controlado de exercícios livre versus limitados a 90° no pós-operatório. *Rev Bras Ginecol Obstet.* 2004;26(2):125-30. DOI: <http://dx.doi.org/10.1590/S0100-72032004000200007>
29. Sugden EM, Rezvani M, Harrison JM, Hughes LK. Shoulder movement after the treatment of early stage breast cancer. *Clin Oncol (R Coll Radiol).* 1998;10(3):173-81. DOI: [http://dx.doi.org/10.1016/S0936-6555\(98\)80063-0](http://dx.doi.org/10.1016/S0936-6555(98)80063-0)
30. Nagel PH, Bruggink ED, Wobbles T, Strobbe LJ. Arm morbidity after complete axillary lymph node dissection for breast cancer. *Acta Chir Belg.* 2003;103(2):212-6. PMID: 12768866 DOI: <http://dx.doi.org/10.1080/00015458.2003.11679409>
31. Rietman JS, Dijkstra PU, Hoekstra HJ, Eisma WH, Szabo BG, Groothoff JW, et al. Late morbidity after treatment of breast cancer in relation to daily activities and quality of life: a systematic review. *Eur J Surg Oncol.* 2003;29(3):229-38. DOI: <http://dx.doi.org/10.1053/ejso.2002.1403>

***Autor correspondente:**

Ismar Ribeiro Júnior

Av. Pau Brasil, Lote 20, Apt 2402-2, 20 - Aguas Claras, DF, Brasil
CEP 71926-000

E-mail: ismarjr@gmail.com