



Sutura contínua com fio absorvível *versus* interrompida com fio permanente no tratamento da diástase do músculo reto abdominal

Continuous absorbable suture versus interrupted permanent suture in the treatment of diastasis of the rectus abdominis muscle

LEANDRO FUCHS^{1,2*}
DANIELE WALTER DUARTE^{1,3,4}
VANESSA GAISSLER¹

■ RESUMO

Introdução: A plicatura do músculo reto abdominal é um passo importante no remodelamento do abdômen nas abdominoplastias. Ela pode ser realizada com vários tipos de fios e com suturas interrompidas ou contínuas, de acordo com as preferências do cirurgião. Poucos estudos na literatura compararam diferentes técnicas de plicatura nas abdominoplastias. O objetivo do estudo é comparar a sutura contínua ancorada com polidioxanona (PDS) com a sutura interrompida com náilon quanto ao tempo cirúrgico, recidiva, custos e discutir vantagens e desvantagens de cada método.

Métodos: Ensaio clínico randomizado no qual 30 pacientes foram arroladas para cada um dos grupos, 15 sutura contínua e 15 sutura interrompida. O tempo de plicatura foi comparado entre os grupos utilizando-se o teste *t* de Student. Entre 10 a 12 meses de pós-operatório, todas as pacientes foram submetidas à ecografia em busca de recidivas da diástase. **Resultados:** A sutura contínua diminuiu em quase 40% o tempo de plicatura quando comparada à sutura interrompida ($p < 0,001$), sem prejuízo no resultado estético. O PDS utilizado na sutura contínua implicou maiores custos que os fios de náilon utilizados na sutura interrompida. Nenhuma recidiva foi encontrada na ecografia de controle no pós-operatório. **Conclusão:** A sutura contínua quando comparada à sutura interrompida foi capaz de reduzir o tempo de plicatura em quase 40% ($p < 0,001$). A utilização do PDS, apesar dos maiores custos, parece ser uma boa alternativa às suturas com fios não absorvíveis como o náilon nas plicaturas do músculo reto abdominal, uma vez que se trata de um fio de maior biocompatibilidade.

Descritores: Abdominoplastia; Técnicas de sutura; Materiais biocompatíveis; Polidioxanona; Nylons.

Instituição: Hospital Ernesto Dornelles,
Porto Alegre, RS, Brasil.

Artigo submetido: 11/7/2015.
Artigo aceito: 12/11/2015.

Conflitos de interesse: não há.

DOI: 10.5935/2177-1235.2016RBCP0085

¹ Sociedade Brasileira de Cirurgia Plástica, São Paulo, SP, Brasil.

² Hospital Ernesto Dornelles, Porto Alegre, RS, Brasil.

³ Associação Brasileira de Cirurgia Crânio-Maxilo-Facial, São Paulo, SP, Brasil.

⁴ Universidade Federal do Rio Grande do Sul, Porto Alegre, RS, Brasil.

■ ABSTRACT

Introduction: Plication of the rectus abdominis muscle is an important step in remodeling the abdomen in abdominoplasties. It can be performed using several types of threads with interrupted or continuous sutures, according to the surgeon's preferences. Few studies in the literature compared the different plication techniques in abdominoplasties. The present study aimed to compare continuous anchored suture with polydioxanone (PDS) with interrupted nylon suture regarding surgical time, relapse, and costs and discuss the advantages and disadvantages of each method. **Methods:** A randomized clinical trial in which 30 patients were enrolled for each of the two groups, 15 with continuous suture and 15 with interrupted suture, was conducted. The plication time was compared between the groups using the Student's *t*-test. Between 10 and 12 months postoperatively, all patients underwent ultrasonography for investigating diastasis recurrence. **Results:** Continuous suture decreased the plication time by almost 40% when compared to the interrupted suture ($p < 0.001$), without affecting the esthetic outcome. The PDS used in the continuous suture implied higher costs than those with the nylon threads used in the interrupted suture. No recurrence was found on the postoperative control ultrasonography results. **Conclusion:** Continuous suture reduced the plication time by almost 40% ($p < 0.001$) when compared to interrupted suture. Despite being associated with higher costs, PDS seems to be a good alternative to non-absorbable sutures, such as nylon threads, in plications of the rectus abdominis, since it is a more biocompatible material.

Keywords: Abdominoplasty; Suture techniques; Biocompatible Materials; Polydioxanone; Nylons.

INTRODUÇÃO

A abdominoplastia é um procedimento com importante impacto no bem-estar e na qualidade de vida das pacientes operadas¹. Entre os objetivos da cirurgia, estão o remodelamento do abdômen e diminuição da cintura, sendo que a plicatura do músculo reto abdominal é uma etapa importante dentro deste procedimento para obtenção de bons resultados. O procedimento de plicatura pode ser realizado por diversas formas e com diversos tipos de fios.

Durante muito tempo, houve controvérsia quanto ao uso de fios absorvíveis no tratamento da diástase do músculo reto abdominal pelo receio entre muitos autores com a possibilidade aumentada de recidiva da deformidade após absorção do fio. Reforçando esta ideia, autores que compararam a utilização de fios de poligalactina (vicryl) tenderam a encontrar altas taxas de recidiva², comparados aos bons resultados da utilização de fios de sutura definitivos³.

Contudo, após os trabalhos comparativos entre fios de absorção lenta e fios inabsorvíveis⁴, com destaque para

os estudos realizados por Nahas^{5,6}, há evidência de que fios de absorção prolongada são uma boa alternativa aos fios inabsorvíveis para tratamento da diástase do músculo reto abdominal, sem que haja prejuízo nos resultados ou aumento do número de recidivas da deformidade.

Dentre os fios absorvíveis de longa permanência, destaca-se a polidioxanona (PDS), um fio com boa maleabilidade para ser usado em abdominoplastias. Este fio foi testado em estudos prévios demonstrando bons resultados comparado à sutura com náilon (poliamida) não só nas abdominoplastias como também na síntese da aponeurose abdominal nas laparotomias medianas⁷ e suturas de cartilagem⁸, entre outros procedimentos.

Quanto a se utilizar sutura contínua ou interrompida na plicatura do músculo reto abdominal, não existem estudos comparativos avaliando qual seria a melhor abordagem. Contudo, parece claro que as suturas contínuas tendem a ser mais rápidas, diminuindo o tempo cirúrgico. Alguns cirurgiões, porém, podem ser resistentes a utilizar este método pelo risco de haver abertura de toda a sutura no caso de rompimento de um fio contínuo.

Porém, não se pode olvidar que rompimentos parciais também podem ocorrer com suturas interrompidas, o que por vezes pode causar deformidade ainda maior do que a abertura completa da sutura, levando a paciente a ter abaulamentos abdominais localizados, que podem ser esteticamente mais desagradáveis do que a recidiva completa da diástase.

Considerando as potenciais vantagens e desvantagens dos diferentes tipos de fios, com o recente grande interesse pela polidioxanona (PDS), e da plicatura contínua *versus* simples, o presente autor decidiu comparar os resultados da utilização de sutura contínua com PDS duplo laçado com a utilização de sutura interrompida em x com fios de náilon.

OBJETIVO

O objetivo foi comparar as duas técnicas quanto ao tempo cirúrgico, recidiva, custos e discutir vantagens e desvantagens dos dois métodos.

MÉTODOS

No período de dezembro de 2013 a abril de 2014 o presente autor realizou 30 abdominoplastias, 15 com sutura em “x” interrompida e 15 com sutura contínua. O método de alocação das pacientes se deu de forma aleatória, por meio de sorteio que era realizado no pré-operatório das pacientes (ensaio clínico randomizado). Um recipiente escuro com 30 papéis, sendo 15 denominados grupo 1 (sutura contínua) e 15 denominados grupo 2 (sutura interrompida), foi o método utilizado para randomização.

Antes da cirurgia de cada paciente um papel era removido do recipiente de forma a determinar o grupo de alocação de cada paciente. Logo após o sorteio, este papel era descartado no intuito de criar grupos iguais. O número de 30 foi estimado por meio da observação prévia do autor, que já vinha utilizando as duas técnicas rotineiramente em suas pacientes, de que com a sutura contínua havia redução do tempo de plicatura em ao redor 50%.

O número de pacientes a ser incluído no estudo foi estimado no programa “Power and Sample Size”, considerando um poder de 80%. Todas assinaram termo de consentimento informado no pré-operatório aceitando participar da pesquisa. O presente trabalho foi conduzido no Hospital Ernesto Dornelles, Porto Alegre, RS, seguindo princípios éticos conforme Declaração de Helsinque.

Em todas as pacientes arroladas para esta comparação foi realizada dermolipectomia clássica com ou sem lipoaspiração. As pacientes incluídas tinham excesso de pele superior e inferior ao umbigo, com implantação do umbigo podendo ser alta ou baixa, com

ou sem excesso de gordura abdominal e todas com algum grau de diástase do músculo reto abdominal, o que as aproximaria das classificações de tipos de abdômen graus III e IV de Bozola^{9,10} ou das classificações A, B quanto à aponeurose abdominal propostas por Nahas¹¹.

Os critérios de exclusão incluíram pacientes submetidas a miniabdominoplastias, pacientes sem diástase abdominal e pacientes com flacidez acentuada de oblíquos, necessitando plicatura dos oblíquos.

Idade, tempo de plicatura e comprimento da plicatura (medida do xifoide ao púbis) foram comparados entre os grupos. As variáveis contínuas foram testadas para normalidade com o uso do teste de Shapiro-Wilk e foram representadas por média e desvio padrão e comparadas utilizando teste t de Student. Os dados foram analisados utilizando o programa SPSS versão 19.0.

Entre 10 e 12 meses de pós-operatório, todas as pacientes foram submetidas à ecografia da parede abdominal em busca de recidivas da diástase.

Técnica

Em todas as pacientes foi realizada a mesma técnica de abdominoplastia: incisão arciforme e descolamento em túnel sobre a linha média até o apêndice xifoide, expondo toda a extensão da diástase abdominal, e descolamento lateral limitado.

Antes da plicatura iniciar, já com o descolamento do retalho completo, foram medidas as distâncias craniocaudal (do xifoide ao púbis) para estimar o comprimento da plicatura a ser realizada (Figura 1). Em todas as pacientes foram feitos um ponto simples supraumbilical e um ponto simples infraumbilical (Figura 2). Somente após estes pontos iniciais foram cronometrados os tempos de sutura para os dois grupos.

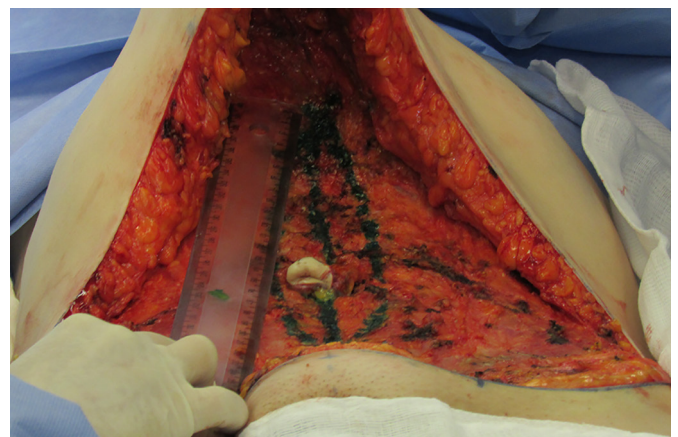

Figura 1. Medida craniocaudal do apêndice xifoide ao púbis.

O fio usado para a sutura simples foi o náilon 0.0 (poliamida) e o fio usado para sutura contínua foi o PDS

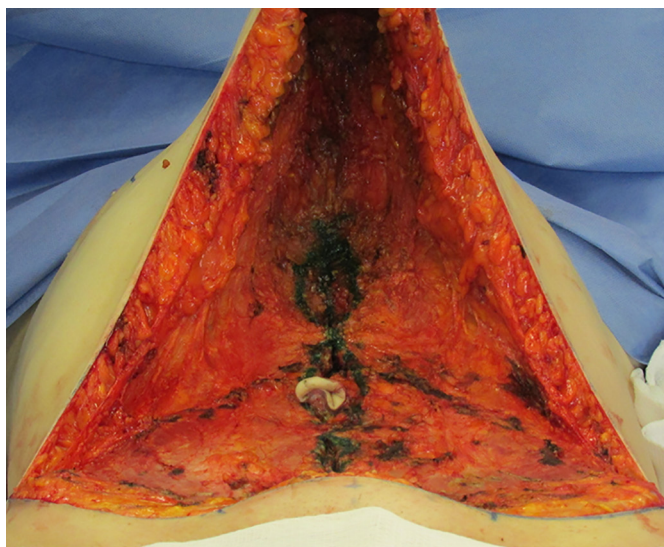


Figura 2. Pontos superior e inferior iniciais realizados antes da plicatura cronometrada.

1 duplo laçado (polidioxanona). A sutura contínua de PDS foi realizada de forma ancorada seguida de nós de Alferich (um acima do umbigo e um abaixo) para garantir que a sutura ficasse com tensão adequada, reduzindo o risco de afrouxamento. As suturas interrompidas com náilon 0.0 foram realizadas em x com os nós invertidos (voltados para baixo).

Após a plicatura, o procedimento seguiu-se de forma igual para as pacientes. Todas ficaram com dreno de Portovac no pós-operatório, método de preferência do autor para evitar seromas.

RESULTADOS

As variáveis que foram comparadas entre os dois grupos são representadas na Tabela 1.

Tabela 1. Variáveis em estudo comparadas conforme a técnica de sutura contínua versus interrompida.

Variável*	Polidioxanona sutura contínua (n = 15)	Poliamida sutura interrompida (n = 15)	p
Idade em anos	46,73 (10,44)	43,80 (8,71)	0,41
Comprimento da plicatura (cm)	22,78 (0,78)	22,73 (0,97)	0,90
Tempo de plicatura (min)	4,99 (0,77)	8,11 (0,95)	<0,001

* Representadas por Média e desvio padrão.

Não houve diferenças quanto à idade, nem quanto ao comprimento do xifoide ao púbis entre as pacientes incluídas nos grupos, demonstrando que as pacientes comparadas tiveram parâmetros iniciais semelhantes,

confirmando a efetividade da randomização. Todas as pacientes incluídas eram do sexo feminino.

Quanto ao tempo de plicatura, houve redução de quase 40% no tempo de realização da sutura utilizando-se sutura contínua comparada à sutura interrompida ($p < 0,001$). (Figura 3)

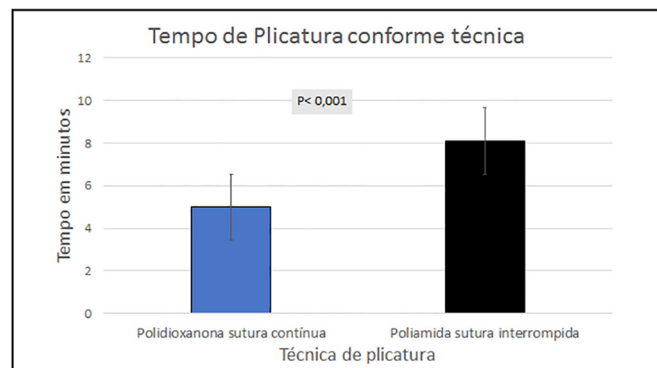


Figura 3. Gráfico da média do tempo de plicatura conforme a técnica utilizada.

Nas pacientes arroladas no grupo do PDS sutura contínua foi utilizado apenas um fio, ao passo que nas pacientes do grupo do náilon sutura separada foram utilizados entre três e quatro fios.

Quanto aos custos dos fios utilizados, é importante relatar que no momento deste estudo o PDS 1 custou R\$ 49,42 cada, ao passo que o fio de náilon 0.0 custou R\$ 3,60 por unidade. Considerando que foram utilizados entre três e quatro fios de náilon no grupo de suturas interrompidas, o valor total de gastos neste último grupo girou em torno de R\$ 10,80 a 14,40 para cada paciente.

Em relação às complicações, foram relatados seroma em cinco casos, epidermólise menor que 1 cm de espessura em quatro casos e deiscências de sutura na região central da incisão em dois casos. Todas as complicações relatadas foram encontradas em pacientes com índice de massa corporal (IMC) acima de 35, ou seja, obesidade grau II. Porém, não houve nenhuma complicação diretamente relacionada ao tipo de técnica ou ao tipo de fio utilizado na plicatura, objeto de estudo deste trabalho. A Figura 4 mostra o pré e pós-operatórios de uma paciente alocada no grupo de sutura contínua.

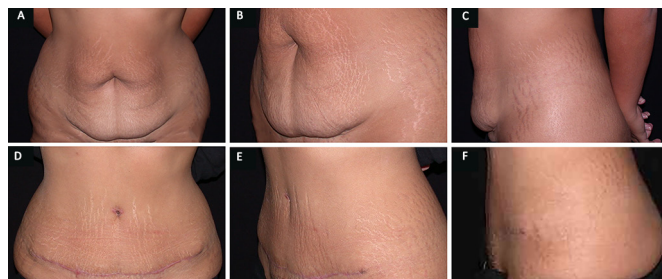


Figura 4. A: Pré-operatório vista frontal; B: Pré-operatório vista oblíqua; C: Pré-operatório vista lateral; D: Pós-operatório vista frontal; E: Pós-operatório vista oblíqua; F: Pós-operatório vista lateral.

Nas ecografias de controle realizadas entre 10 e 12 meses de pós-operatório, não foi evidenciado nenhum caso de ruptura da sutura com recidiva da diástase em nenhum dos grupos em estudo.

DISCUSSÃO

De acordo com os resultados deste estudo, a sutura contínua reduziu de forma significativa o tempo de plicatura, ao redor de 40%, quando comparada à sutura com pontos separados. Além disso, não houve recidiva da diástase em nenhum dos casos estudados, mesmo nas ecografias de controle após ao redor de 1 ano, e nem diferenças nos resultados estéticos.

Neste estudo utilizou-se o PDS 1 no grupo de sutura contínua e o náilon no grupo de sutura separadas. O PDS é um fio de maior custo, porém de maior biocompatibilidade e com menos riscos de reações do tipo corpo estranho e inflamação local a longo prazo. Em recente estudo comparando eritema local em suturas de pele demonstrou-se que o PDS foi o material que implicou menor reação local quando comparado aos demais fios, incluindo fios absorvíveis e não absorvíveis¹², se removido dentro de 10 dias.

A crítica a este estudo, no entanto, é a não avaliação a longo prazo. Apesar de os fios não absorvíveis serem tidos como de baixa reatividade, não há dúvida que algum grau de reação celular ocorre, com consequente reação inflamatória e eritema^{12,13}. Apesar de não ser um evento comum, granulomas podem ocorrer quando se utilizam fios permanentes.

Além disso, fios permanentes podem ser incômodos e palpáveis em pacientes muito magras, ao passo que fios absorvíveis são capazes de evitar este tipo de complicação. Contudo, este tipo de complicação não é comum quando os nós do fio permanente são posicionados para baixo, como realizado neste estudo no grupo de sutura interrompida.

Por estes motivos referentes à menor reação e maior biocompatibilidade, desde que foi lançado no mercado, o interesse pela polidioxanona vem aumentando consideravelmente. O PDS se trata de um material com características próximas às ideais, que além de ser absorvível é um fio monofilamentar, implicando menor risco de infecção se comparado aos multifilamentares como a poligalactina. O fio de PDS utilizado neste estudo foi duplo laçado, adicionando segurança e resistência à sutura.

Quanto ao tipo de sutura, não há dados na literatura comparando diferentes técnicas em sutura da fáscia abdominal, exceto pelo estudo de Weissman et al.¹⁴. Este autor comparou sutura contínua simples e sutura contínua horizontal (em U contínuo) com náilon em um modelo experimental simulando a parede abdominal, concluindo que a sutura contínua horizontal foi mais rápida e causou

menos lesão nos tecidos.

No presente trabalho foi utilizada a sutura contínua ancorada, que, na opinião do autor, de modo semelhante à sutura contínua horizontal, também distribui a tensão melhor do que a sutura contínua simples, além de manter a tensão na sutura de forma mais consistente, impedindo que o fio corra facilmente.

Apesar de neste trabalho terem sido comparados materiais diferentes de sutura, principalmente por causa tendência mundial da utilização do PDS no lugar do náilon em inúmeros procedimentos, o objetivo deste estudo de comparar o tempo de plicatura entre a técnica contínua e a técnica de sutura separada não fica prejudicado.

Se utilizássemos na sutura contínua realizada neste estudo um fio de náilon duplo laçado para comparar com a sutura interrompida também com fios de náilon, por exemplo, os resultados de redução no tempo de plicatura seriam mantidos. Dessa forma, mesmo comparando fios diferentes, os resultados deste estudo quanto ao menor tempo associado à sutura contínua não ficam invalidados.

Os achados deste estudo corroboram com a decisão do autor de alterar sua técnica padrão de plicatura da fáscia do reto abdominal, a qual consistia em suturas separadas em “x” com náilon 0-0 para a técnica de sutura contínua utilizando o PDS 1 duplo laçado, à despeito da elevação nos custos. Casos prévios na casuística pessoal do autor, não ocorridas neste estudo, de rupturas parciais de suturas interrompidas com resultado desagradável, também reforçaram esta mudança.

CONCLUSÃO

A técnica de sutura contínua nas plicaturas do músculo reto abdominal em abdominoplastias reduz em ao redor de 40% o tempo de plicatura quando comparada à sutura com pontos interrompidos ($p < 0,001$), sem prejuízo nos resultados. A utilização de fios de absorvíveis de longa duração como os de polidioxanona não implicou maiores riscos de recidiva da diástase quando comparada ao uso de fios de poliamida conforme acessado em ecografia de controle. Contudo, a utilização do PDS implica maiores custos. A utilização de sutura contínua com náilon (poliamida) manteria o benefício da redução no tempo cirúrgico mantendo custos baixos, porém trata-se de um material de menor biocompatibilidade.

COLABORAÇÕES

LF Concepção do estudo; delineamento do estudo; execução das operações e experimentos; revisão da literatura; análise e interpretação dos dados; redação e revisão crítica dos dados; aprovação final do manuscrito.

DWD Delineamento do estudo; análise estatística; análise e interpretação de dados; revisão da literatura; redação; aprovação final do manuscrito.

VG Colaboração na execução das operações e experimentos; revisão da literatura; redação; aprovação final do manuscrito.

REFERÊNCIAS

1. de Brito MJ, Nahas FX, Barbosa MV, Dini GM, Kimura AK, Farah AB, et al. Abdominoplasty and its effect on body image, self-esteem, and mental health. *Ann Plast Surg.* 2010;65(1):5-10.
2. van Uchelen JH, Kon M, Werker PM. The long-term durability of plication of the anterior rectus sheath assessed by ultrasonography. *Plast Reconstr Surg.* 2001;107(6):1578-84.
3. Tadiparthi S, Shokrollahi K, Doyle GS, Fahmy FS. Rectus sheath plication in abdominoplasty: assessment of its longevity and a review of the literature. *J Plast Reconstr Aesthet Surg.* 2012;65(3):328-32.
4. Mestak O, Kullac R, Mestak J, Nosek A, Krajcova A, Sukop A. Evaluation of the long-term stability of sheath plication using absorbable sutures in 51 patients with diastasis of the recti muscles: an ultrasonographic study. *Plast Reconstr Surg.* 2012;130(5):714e-719e.
5. Nahas FX, Ferreira LM, Ely PB, Ghelfond C. Rectus diastasis corrected with absorbable suture: a long-term evaluation. *Aesthetic Plast Surg.* 2011;35(1):43-8.
6. Nahas FX, Augusto SM, Ghelfond C. Nylon versus polydioxanone in the correction of rectus diastasis. *Plast Reconstr Surg.* 2001;107(3):700-6.
7. Sajid MS, Paramalli U, Baig MK, McFall MR. A systematic review on the effectiveness of slowly-absorbable versus non-absorbable sutures for abdominal fascial closure following laparotomy. *Int J Surg.* 2011;9(8):615-25.
8. Iamphongsai S, Eshraghi Y, Totonchi A, Midler J, Abdul-Karim FW, Guyuron B. Effect of different suture materials on cartilage reshaping. *Aesthet Surg J.* 2009;29(2):93-7.
9. Bozola AR. Abdominoplasty: same classification and a new treatment concept 20 years later. *Aesthetic Plast Surg.* 2010;34(2):181-92.
10. Bozola AR, Bozola A. Abdominoplastias. In: Mélega JM, Baroudi R, eds. *Cirurgia plástica fundamentos e arte: cirurgia estética.* Rio de Janeiro: Medsi; 2003. p. 609-23.
11. Nahas FX. An aesthetic classification of the abdomen based on the myoaponeurotic layer. *Plast Reconstr Surg.* 2001;108(6):1787-95.
12. Parara SM, Manios A, de Bree E, Tosca A, Tsiftsis DD. Significant differences in skin irritation by common suture materials assessed by a comparative computerized objective method. *Plast Reconstr Surg.* 2011;127(3):1191-8.
13. Greenwald D, Shumway S, Albear P, Gottlieb L. Mechanical comparison of 10 suture materials before and after in vivo incubation. *J Surg Res.* 1994;56(4):372-7.
14. Weissman O, Zmora N, Rozenblatt SM, Tessone A, Nardini GG, Zilinsky I, et al. Simple continuous suture versus continuous horizontal mattress suture for plication of abdominal fascia: which is better? *Aesthetic Plast Surg.* 2012;36(5):1015-8.

*Autor correspondente:

Leandro Fuchs

Rua Quintino Bocaiuva, 984 - Porto Alegre, RS, Brasil

CEP 90440-050

E-mail: lndfuchs@terra.com.br