

Parafusos de compressão canulados sem cabeça intramedulares para tratamento de fraturas do metacarpo: experiência no Hospital Universitário

Cannulated compression screws without intramedullary heads for treatment of metacarpal fractures: experience at University Hospital



CAMILO PREGO ^{1*}

NICOLAS URROZ ¹
NATALIA CORTABARRIA ¹
TANIA LENA ¹

RESUMO

Introdução: As fraturas do metacarpo apresentam alta incidência em jovens do sexo masculino. Na maior parte, elas podem ser tratadas não cirurgicamente. Recentemente surgiu a fixação com parafusos sem cabeça canulados intramedulares de compressão, com bons resultados. **Objetivo:** Descrever a experiência no tratamento de fraturas do metacarpo com parafusos sem cabeça canulados intramedulares de compressão. Estudo descritivo, retrospectivo, realizado no Hospital Universitário de Montevideu, Uruguai, de julho de 2017 a julho de 2018, incluindo pacientes com fraturas do metacarpo, fixados com parafusos canulados sem cabeça intramedulares de compressão. Apresenta-se técnica cirúrgica, pós-operatório e acompanhamento; avaliação do resultado funcional, complicações e tempo de reintegração ao trabalho. Os resultados foram classificados como bons em cinco casos e regulares em um. **Conclusões:** Esse método de fixação parece ser uma boa alternativa para traços oblíquos curtos ou transversos, fornecendo estabilidade adequada e permitindo mobilização precoce.

Descritores: Fixação intramedular de fraturas; Parafusos ósseos; Mãos; Ossos metacarpais; Compreensão.

ABSTRACT

Introduction: Metacarpal fractures have a high incidence in young males. Most of them can be treated non-surgically; Recently, fixation with intramedullary headless compressive screw has been achieved, with good results. **Objective:** Describing the experience in treatment of metacarpal fractures with intramedullary headless compressive screws. Descriptive, retrospective study, conducted at the University Hospital, Montevideo, Uruguay, from July 2017 to July 2018, including patients with metacarpal fractures, fixed by intramedullary headless compressive screws. Surgical technique, postoperative and follow-up are presented; as well as evaluating functional result, complications and return to work. Results were classified as good in five cases and regular in one. **Conclusions:** This fixation seems to be a good alternative for short or transverse oblique fractures, providing adequate stability and allowing early mobilization.

Keywords: Intramedullary fracture fixation; Bone screws; Hand; Metacarpal bones; Compression fractures.

DOI: 10.5935/2177-1235.2019RBCP0056

INTRODUÇÃO

As fraturas dos metacarpos (MC) compreendem de 18% a 44% das fraturas da mão¹. Elas são, na sua maioria, fraturas isoladas, simples, fechadas e estáveis, e se consolidam de maneira aceitável com tratamento não cirúrgico. Porém, atualmente as diretrizes terapêuticas são controversas, e alguns autores sugerem que a indicação cirúrgica aumentou em parte devido às novas técnicas disponíveis².

A Associação Americana de Cirurgia da Mão (AAHS) estabeleceu, com base em uma revisão sistemática, as seguintes indicações para cirurgia em fraturas do metacarpo: encurtamento maior que 6 mm, anulação residual maior que 30 ou 40 graus na base dos dedos anular ou mindinho, rotação,

fraturas segmentares, fraturas instáveis e fraturas intra-articulares da cabeça do metacarpo com escalão articular maior que 1 mm ou maior que 25% da superfície articular².

As opções de tratamento cirúrgico para as fraturas dos metacarpos são múltiplas³, recentemente surgindo as técnicas de fixação intramedular com parafusos sem cabeça, em fraturas do colo e diáfise do metacarpo com bons resultados^{4,6}.

Essa técnica consiste na redução da fratura e na fixação intramedular interna com parafuso sem cabeça canulado intramedular de compressão, que pode ser introduzido com técnica aberta ou percutânea^{4,7}. Esse tipo de técnica de fixação intramedular tem como vantagem a mínima desperiostização do foco e permite a mobilização precoce⁴.

¹ Universidade da República, Montevideu, Uruguai.

OBJETIVO

Nosso objetivo é descrever a experiência no tratamento das fraturas do metacarpo com parafusos sem cabeça canulados intramedulares de compressão, em pacientes do Hospital Universitário.

MÉTODO

Metodologia

Trata-se de um estudo descritivo, retrospectivo, realizado no Hospital Universitário de Montevideú, Uruguai. Foram incluídos pacientes adultos atendidos na Cadeira de Cirurgia Plástica no período de julho de 2017 a julho de 2018, com fratura do colo e diáfise do metacarpo, com indicação de tratamento cirúrgico de acordo com a AAHS, em que optamos pela técnica de fixação com parafusos canulados sem cabeça intramedular de compressão.

Técnica cirúrgica

A técnica cirúrgica implementada baseou-se naquela descrita por Del Piñal⁴ e ilustrada nas imagens correspondentes aos casos clínicos.

Todos os pacientes foram operados sob anestesia geral, em decúbito supino e com o membro superior em abdução sobre uma mesa acessória, trabalhando com campo isquêmico.

A abordagem da pele foi transversal no dorso da articulação metacarpofalângica e foram realizadas tenotomia e capsulotomia limitada longitudinalmente (Figura 1).

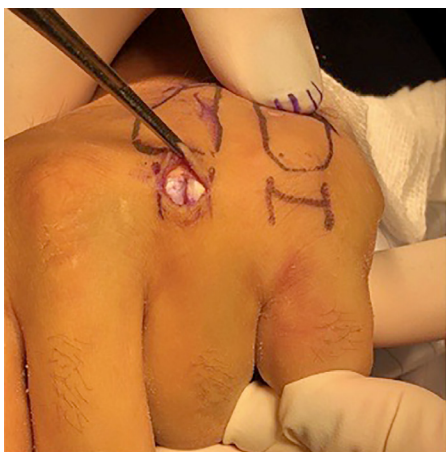

Figura 1. Abordagem da pele foi transversal no dorso da articulação metacarpofalângica e tenotomia limitada longitudinalmente.

A redução é realizada de maneira fechada e um fio guia (1,1 mm) é introduzido axialmente e retrogradamente a partir do setor dorsal da cabeça do metacarpo, acessando o canal endomedular; o comprimento do parafuso e da rosca são medidos e selecionados.

Com uma broca canulada, a cabeça do metacarpo é perfurada para a passagem do parafuso até o canal medular.

Finalmente, sem remover o fio guia, o parafuso selecionado é introduzido de forma retrógrada (Figura 2). Em todos os casos foi utilizado o parafuso 3.0 de 40 mm. O procedimento desde a introdução do fio guia até a inserção do parafuso é realizado sob fluoroscopia.

O material de osteossíntese utilizado foi DePuy Synthes em todos os casos.

Pós-operatório

No pós-operatório, a bandagem de algodão é mantida por 3 a 5 dias, permitindo mobilização precoce.

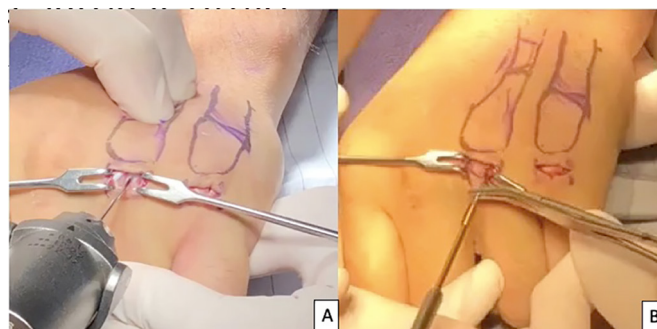


Figura 2. A: Um fio guia (1,1 mm) é introduzido axialmente e retrogradamente; B: Parafuso é introduzido de forma retrógrada.

Acompanhamento

O acompanhamento dos pacientes foi clínico e por meio de radiografias periódicas, durante seis meses, pela mesma equipe de cirurgia plástica, avaliando: função (boa, regular ou ruim), tempo de reinserção ao trabalho (em dias) e presença de complicações (hematoma, infecção, deiscência, deslocamento, má união, atraso na consolidação).

Ética

O trabalho foi realizado sob a regulamentação do Comitê de Ética do Hospital das Clínicas.

RESULTADOS

Um total de seis pacientes com sete fraturas do MC foram tratados. Todos eram adultos com maturidade esquelética. A maioria era do sexo masculino, sendo o V MC o mais frequentemente acometido. Os dados demográficos e as características das fraturas estão incluídos na Tabela 1.

Não tivemos complicações intraoperatórias.

A função foi boa em cinco casos e regular em um caso. O tempo de reinserção ao trabalho foi de 20 a 40 dias. Não houve complicações (Tabela 2).

Dois casos clínicos são ilustrados nas Figuras 3 e 4.

DISCUSSÃO

Importância do tema: as fraturas do MC são 10% de todas as fraturas dos membros superiores. Com incidência nos EUA de 13,7 por cada 100.000 habitantes por ano^{8,9}, afeta principalmente homens entre 10 e 29 anos de idade.

Nos últimos anos, novas técnicas têm sido desenvolvidas para o tratamento cirúrgico dessas fraturas, como a fixação com parafusos sem cabeça canulados intramedulares de compressão. A técnica de fixação intramedular do MC tem a sua origem nos trabalhos de Lord, que descreviam como vantagem a reintegração precoce ao trabalho¹⁰.

Posteriormente, Foucher modificou a técnica, descrevendo o método "Bouchet", que consiste na introdução de três fios de Kirschner longitudinais intramedulares de maneira divergente; a partir dela se descrevem múltiplas modificações com resultados satisfatórios, destacando o curto tempo operatório e as baixas taxas de complicações¹¹. Boulton relata um caso de fixação de fratura do metacarpo por meio de parafuso intramedular⁵, dispositivo previamente publicado por Herbert e Fisher para fraturas do carpo¹².

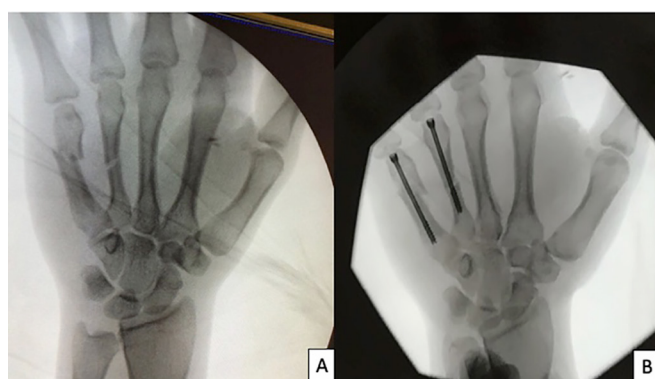
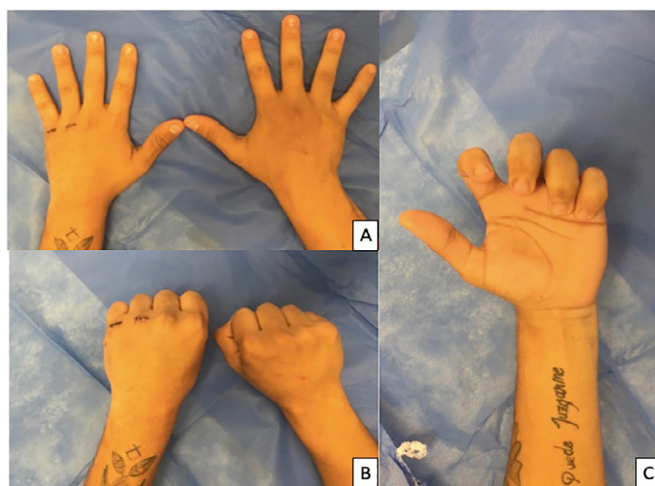Os resultados favoráveis observados em nosso trabalho coincidem com as vantagens publicadas por outros autores^{1,3,4}. Embora a bibliografia não seja concludente, alguns autores sugerem que, do ponto de vista biomecânico, a fixação das fraturas do colo do metacarpo é mais estável com parafusos canulados endomedulares que a fixação com fios de Kirschner¹³. Da mesma forma, autores como Del Piñal consideram que, embora o tipo de estabilidade desse tipo de fixação não esteja

Tabela 1. Dados demográficos e as características das fraturas.

Paciente	Sexo	Idade	Mão habilidosa	Mão afetada	Mc	Topografia	Geometria
1	M	25	I	i	IV y V	IV diafise média y V pescoço	Oblíquo curto
2	M	32	I	I	I	Diafise média	Transversal
3	M	33	D	D	IV	Diafise média	Transversal
4	M	38	D	D	v	Diafise média	Tansversal
5	F	18	I	I	V	Pescoço	Oblíquo curto
6	M	42	D	D	II	Diafise média	Transversal

Tabela 2. Resultados.

Paciente	Acompanhamento (meses)	Função	Tempo de reinserção ao trabalho	Complicações
1	5	Boa	28	No
2	4	Boa	21	No
3	6	Boa	15	No
4	6	Boa	40	No
5	5	Boa	30	No
6	6	Regular	21	No

**Figura 3.** Caso 1. A: Pré-operatório; B: Pós-operatório.**Figura 4.** Caso 1. Quinto dia pós-operatório. A: Extensão total; B: Flexão total; C: Bom alinhamento.

determinado, há evidências tomográficas que, em alguns dos casos, a ossificação direta é alcançada⁴.

Por outro lado, algumas desvantagens também foram descritas, como o comprometimento articular do ponto de inserção; no entanto, a colocação dorsal deixa esse defeito em uma área de baixa demanda mecânica e o diâmetro do parafuso representa uma pequena porção da superfície articular do metacarpo¹⁴. Ainda não há relatórios de complicações como dor

na articulação metacarpofalângica ou artrose, devido à novidade da técnica e à escassa publicação dos resultados¹⁵. A má escolha do material poderia levar à reinserção repetida, perdendo as propriedades de compressão¹⁶.

Embora o resultado observado em nossa experiência seja satisfatório, continuamos a aumentar o número de casos para gerar evidências significativas do uso dessa técnica em nosso meio. Vemos como vantagem a curta curva de aprendizado e a reprodutibilidade da técnica no Hospital Universitário.

CONCLUSÃO

A fixação das fraturas do metacarpo por meio do uso de parafusos sem cabeça canulados de compressão parece ser uma boa alternativa para os traços oblíquos curtos ou transversais, fornecendo uma adequada estabilidade e permitindo mobilização precoce, com boa reabilitação funcional. Embora em nossa experiência o resultado seja bom, é necessário aumentar o número de casos e um acompanhamento de longo prazo para gerar evidências significativas do uso dessa técnica em nosso meio.

REFERÊNCIAS

- Rodríguez R, Berezowsky A. Osteosíntesis mínimamente invasiva con tornillos centromedulares canulados para fracturas de metacarpianos. *Acta Ortopédica Mex.* 2017; 31(2):75-81.
- Kollitz KM, Hammert WC, Vedder NB, Huang JI. Metacarpal fractures: Treatment and complications. *Hand.* 2014; 9:16-23. PMID: 24570632 DOI: <https://doi.org/10.1007/s11552-013-9562-1>
- Ruchelsman DE, Puri S, Feinberg-Zadek N, Leibman MI, Belsky MR. Clinical outcomes of limited-open retrograde intramedullary headless screw fixation of metacarpal fractures. *J Hand Surg Am.* 2014; 39(12):2390-5. DOI: <https://doi.org/10.1016/j.jhssa.2014.08.016>
- Del Piñal F, Moraleda E, Rúas JS, De Piero GH, Cereza L. Minimally invasive fixation of fractures of the phalanges and metacarpals with intramedullary cannulated headless compression screws. *J Hand Surg Am.* 2015; 40(4):692-700. DOI: <https://doi.org/10.1016/j.jhssa.2014.11.023>
- Boulton CL, Salzler M, Mudgal CS. Intramedullary cannulated headless screw fixation of a comminuted subcapital metacarpal fracture: Case report. *J Hand Surg Am [Internet].* 2010; 35(8):1260-3. Disponível em: <http://dx.doi.org/10.1016/j.jhssa.2010.04.032>. DOI: <https://doi.org/10.1016/j.jhssa.2010.04.032>
- Calder JDF, O'Leary S, Evans SC. Antegrade intramedullary fixation of displaced fifth metacarpal fractures. *Injury.* 2000; 31(1):47-50. DOI: [https://doi.org/10.1016/S0020-1383\(99\)00201-6](https://doi.org/10.1016/S0020-1383(99)00201-6)

7. Poggetti A, Nucci AM, Giesen T, Calcagni M, Marchetti S, Lisanti M. Percutaneous Intramedullary Headless Screw Fixation and Wide-Awake Anesthesia to Treat Metacarpal Fractures: Early Results in 25 Patients. *Hand Microsurg* [Internet]. 2018; 10(1):16-21.
8. Corkum JP, Davison PG, Lalonde DH. Systematic review of the best evidence in intramedullary fixation for metacarpal fractures. *Hand*. 2013; 8(3):253-60. PMID: 24426931 DOI: <https://doi.org/10.1007/s11552-013-9531-8>
9. Nakashian MN, Pointer L, Owens BD, Wolf JM. Incidence of metacarpal fractures in the US population. *Hand*. 2012; 7(4):426-30. PMID: 24294164 DOI: <https://doi.org/10.1007/s11552-012-9442-0>
10. Lord R. Intramedullary fixation of metacarpal fractures. *J Am Assoc* ; 1957.
11. Foucher G. A new technic of osteosynthesis in fractures of the distal 3d of the 5th metacarpus. *Nouv Press Med*. 1976; 5(2):1139-40.
12. Herbert T. Management of the fractured scaphoid using a new bone screw. *J Bone Jt Surg Br*. 1984; 66(1):114-23. DOI: <https://doi.org/10.1302/0301-620X.66B1.6693468>
13. Avery DM, Klinge S, Dyrna F, Pauzenberger L, Lam D, Cote M, et al. Headless Compression Screw Versus Kirschner Wire Fixation for Metacarpal Neck Fractures: A Biomechanical Study. *J Hand Surg Am*. 2017; 42(5):392.e1-392.e6.
14. Ten Berg PWL, Mudgal CS, Leibman MI, Belsky MR, Ruchelsman DE. Quantitative 3-dimensional CT analyses of intramedullary headless screw fixation for metacarpal neck fractures. *J Hand Surg Am* [Internet]. 2013; 38(2):322-330.e2. Disponível em: <http://dx.doi.org/10.1016/j.jhssa.2012.09.029>. DOI: <https://doi.org/10.1016/j.jhssa.2012.09.029>
15. Doarn MC, Nydick JA, Williams BD, Garcia MJ. Retrograde Headless Intramedullary Screw Fixation for Displaced Fifth Metacarpal Neck and Shaft Fractures: Short Term Results. *Hand*. 2015; 10(2):314-8. PMID: 26034451 DOI: <https://doi.org/10.1007/s11552-014-9620-3>
16. Donald SM, Niu R, Jones CW, Smith BJ, Clarke EC, Lawson RD. Effects of Removal and Reinsertion of Headless Compression Screws. *J Hand Surg Am*. 2017; 43(2):139-45. DOI: <https://doi.org/10.1016/j.jhssa.2017.10.002>

***Endereço Autor:**

Camilo Prego

Husares, n° 3521 - Montevideo, MVD, Uruguay

CEP 11700

E-mail: camilopregom@gmail.com