


# Hematoma pós-operatório de bichectomia: Relato de caso, revisão da literatura

## Postoperative Hematoma of Bichectomy: Case Report, Literature Review



LEANDRO RAFAEL SANTIAGO  
CEPEDA<sup>1\*</sup>

CELTO PEDRO DALLA VECCHIA JUNIOR<sup>1\*</sup>  
DIEGO HUMBERTO MAURICIO OVALLE<sup>1\*</sup>  
CAIO PUNDEK GARCIA<sup>1\*</sup>  
FELIPE OLIVEIRA DUARTE<sup>1\*</sup>  
JORGE BINS ELY<sup>1\*</sup>

DOI: 10.5935/2177-1235.2019RBCP0059

### INTRODUÇÃO

A bola de Bichat é uma estrutura adiposa biconvexa arredondada limitada por uma cápsula fina. Está localizada no terço médio da bochecha e é composta por três lobos. O lobo anterior se projeta na frente da borda anterior do músculo masseter. O intermediário se estende entre os músculos masseter e bucinador; e o lobo posterior continua entre o espaço mastigatório temporal<sup>7</sup>.

A bola de Bichat é bem desenvolvida nos primeiros anos de vida. Estudos de imagem também demonstram que o crescimento da almofada de gordura bucal é significativo entre as idades de 10 e 20 anos, duplicando o tamanho nesse período.

O peso médio do corpo adiposo da bochecha é em torno de 9,3 gramas, com volume de 9,6 mililitros. O tamanho dessa estrutura é constante em diferentes pessoas com diferentes pesos. Apresenta-se como uma massa esférica de gordura encapsulada por uma fina camada de tecido conjuntivo. Histologicamente é composta do mesmo tipo de gordura de outras partes do corpo, embora não seja consumida em casos de emagrecimento como acontece em outras regiões.

### RESUMO

A bola de Bichat é uma estrutura adiposa que desempenha um papel importante na estética facial de pessoas de todas as idades, desde neonatos até adultos. A remoção da bola de Bichat é uma cirurgia que tem ganhado recente popularidade, mesmo sendo considerado um procedimento controverso e cuja técnica ainda não tem sido padronizada. Relato de caso baseado na experiência da residência médica. Realizada revisão sistemática na base de dados Análise da Literatura Médica e Sistema de Correção Online, via PubMed, Elsevier (via SCO-PUS) e Biblioteca Cochrane; encontrando 490 artigos relacionados. Quanto a triagem e revisão manual, a amostra foi reduzida a 15 artigos. Os critérios de inclusão foram artigos que relatavam a anatomia e remoção cirúrgica. Além disso, o relato de caso é baseado na revisão do prontuário e registros fotográficos. O tratamento do hematoma na cirurgia de bichectomia pode ser tratado conservadoramente na maioria dos casos, com exceção no hematoma expansivo.

**Descritores:** Bochecha; Hematoma.

### ABSTRACT

The Bichat fat pad is an adipose structure that plays an important role in the facial aesthetics of people of all ages, from neonates to adults. In 1801, Bichat was the first to describe it as consisting of fat, but without realizing its function. Surgical removal of Bichat's fat pad has gained recent popularity, although it is considered a controversial procedure and the technique has not yet been standardized. A systematic review of the Online System of Search and Analysis of Medical Literature, via PubMed, Elsevier (via SCO-PUS) and Cochrane Library databases, with 490 related articles, was performed. After screening and manual review, the sample was reduced to 15 articles. Inclusion criteria were articles reporting anatomy and surgical removal. The treatment of hematoma in bichectomy can be conservative in most cases, except in the expansive hematoma.

**Keywords:** Bichat; Hematoma.

A bola de Bichat possui três fontes de irrigação: artéria maxilar, artéria temporal superficial e artéria facial<sup>7</sup>.

O coxim adiposo bucal encontra-se dentro do espaço bucal, um compartimento delimitado medialmente pelo músculo bucinador, a fásia cervical profunda e os músculos miméticos anterolateralmente, e a glândula parótida posteriormente<sup>4</sup>. Além do coxim adiposo bucal, o espaço bucal também contém o ducto parotídeo, glândulas salivares, artéria e veia faciais, artéria bucal, canais linfáticos e ramos dos nervos facial e mandibular<sup>2</sup>. O suprimento de sangue para esse espaço é fornecido por ramos profundos da artéria temporal anterior, artéria bucal e areias alveolares superoposteriores<sup>4</sup>.

Em resumo, o coxim adiposo bucal funciona como uma superfície deslizante sobre a qual a mastigação os músculos miméticos se contraem, uma almofada protetora para evitar a compressão dos feixes neurovasculares durante a contração muscular e forças externas, e um preenchedor do espaço tecidual profundo<sup>6</sup>.

O procedimento da bichectomia está relacionado ao conceito de “inversão do triângulo da juventude”, o que

<sup>1</sup> Hospital Universitário, Universidade Federal de Santa Catarina, Santa Catarina, SC, Brasil.

pode aumentar a beleza. Esse conceito é definido por uma aparência facial angular, resultante de um rosto mais magro com uma alta região malar<sup>6</sup>. Durante o procedimento existe risco de lesão nervosa; o ramo bucal do nervo facial tem dois tipos de interlocação do ramo bucal do nervo facial e da almofada de gordura. Existe o tipo I, no qual os ramos cruzam superficialmente a almofada de gordura bucal (73,7% dos casos), e o tipo II, em que dois ramos passam pela extensão bucal da gordura bucal (26,3% dos casos). Portanto, há uma probabilidade de 26,3% de lesão no ramo bucal durante a remoção total da almofada de gordura<sup>1</sup>.

O ramo bucal do nervo trigêmeo emerge sob o ramo mandibular e músculo masseter anterior; e anastomoses com ramos bucais do nervo facial podem ocorrer. Normalmente perfura a metade posterior do músculo bucinador para arborizar extensivamente na superfície bucal da bochecha.

Nas lesões nervosas, a lesão acomete ramos bucais do nervo facial. Pode haver paralisia temporária que tem recuperação dentro de 3 meses a 1 ano.

Com respeito ao risco de lesão parotídea, a relação entre o ducto parotídeo e a almofada de gordura bucal pode ser classificada da seguinte forma:

- Tipo A: ducto parotídeo que atravessa superficialmente a extensão bucal da almofada de gordura bucal.
- Tipo B: ducto parotídeo que atravessa profundamente a extensão bucal da almofada de gordura bucal.
- Tipo C: passagem da via parotídea ao longo da borda superior da extensão bucal da almofada de gordura bucal.

Em casos de sialocele por lesão do ducto parotídeo, a drenagem cirúrgica abrindo-se a incisão cirúrgica na mucosa bucal está indicada, ou fixação de Jelco 14 na mucosa bucal no local da sialocele. A atropina via oral e amitriptilina, 25 mg via oral, 1 vez ao dia, ajudam a diminuir a secreção de saliva. Outra opção para diminuir a secreção salivar é a aplicação de toxina botulínica na glândula parotídea do lado da lesão. A compressão também é importante, podendo ser usadas faixas ou malhas compressivas ou *kinesio tape*. Em relação à dieta, indica-se dieta com pouco sal e pouco ácida. Em casos que não há melhora com essas medidas ou sialoceles recidivantes, indica-se a radioterapia para destruição parcial da glândula parotídea<sup>2</sup>.

Com relação ao risco de lesão arterial, a origem do hematoma pode ter sido do plexo venoso pterigóideo ou de um ramo da artéria maxilar; como a artéria alveolar superior<sup>2</sup>. Qualquer uma dessas estruturas pode ter sido lacerada se a agulha atravessou inadvertidamente a artéria maxilar.

A maioria dos hematomas regride espontaneamente dentro de 15 dias. Na maior parte das vezes, quando se faz exploração cirúrgica, não se encontra um hematoma que possa ser drenado, e sim um edema e equimoses nos planos musculares e subcutâneo.

Todo o aumento unilateral ou bilateral da bola de Bichat deve levar em consideração os possíveis diagnósticos diferenciais, como observado por Wolford e cols., os quais incluem hiperplasia inflamatória, neuroma traumático, lipoma, hemangioma e neoplasias de glândulas salivares<sup>3</sup>.

## OBJETIVO

Apresentar uma revisão sistemática da literatura a respeito da anatomia e função da bolsa gordurosa de Bichat e da bichectomia, com relato de caso de hematoma pós-bichectomia. A cirurgia foi realizada no serviço de cirurgia plástica do Hospital Universitário da Universidade Federal de Santa Catarina.

## MÉTODO

Apresentação de um relato de caso baseado na experiência da residência médica. Foi feita uma revisão

sistemática na base de dados Análise da Literatura Médica e Sistema de Correção online, via PubMed, Elsevier (via SCO-PUS) e Biblioteca Cochrane; encontrando 490 artigos relacionados. Após triagem e revisão manual, a amostra foi reduzida a 15 artigos. Os critérios de inclusão foram artigos que relatassem a anatomia e remoção cirúrgica. Além disso, o relato de caso foi baseado na revisão do prontuário e registros fotográficos.

## Relato de caso

Paciente feminina, 45 anos, natural de Florianópolis, SC, sem comorbidades, que apresenta um rosto arredondado com aumento do tecido adiposo de Bichat (Figura 1 e 2). Realizou-se cirurgia de bichectomia com objetivo estético em função de face larga. Durante o procedimento houve maior dificuldade na dissecação da porção bucal da bola de Bichat do lado esquerdo, havendo uma manipulação cirúrgica nesse lado consideravelmente maior que no lado direito.

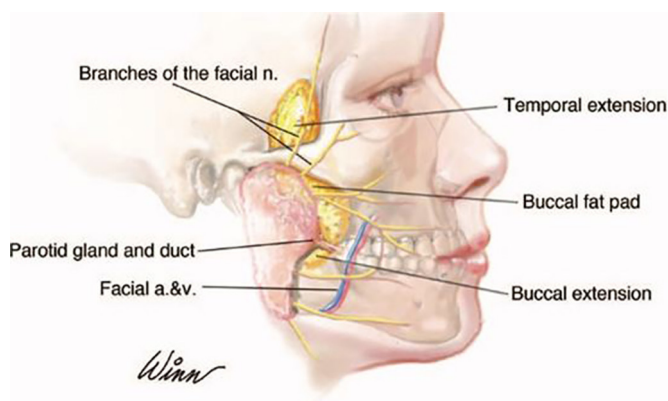


Figura 1. Representação esquemática do coxim adiposo bucal com suas extensões temporal e bucal, e sua relação com a glândula parotídea e ducto parotídeo<sup>5</sup>.

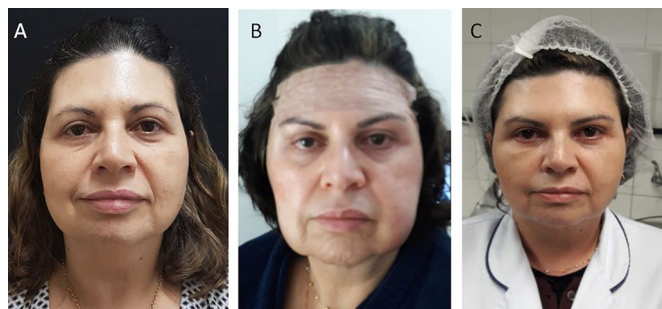

Figura 2. A: Imagem pré-operatória da paciente; B: Imagem do pós-operatório de 3 dias de bichectomia, aprecia-se assimetria facial por hematoma esquerdo; C: Pós-operatório de 1 mês.

## RESULTADOS

No terceiro dia de pós-operatório se observou um aumento de volume unilateral do lado esquerdo, assimetria facial e leve dor local compatível com hematoma; instituiu-se tratamento conservador com uso de prednisona, 20 mg, via oral, de 12 em 12 horas, e aplicação de gelo local. A paciente foi reavaliada no sétimo dia pós-operatório com regressão espontânea do hematoma e edema local sem complicações posteriores.

## DISCUSSÃO

A bola de Bichat ou “buccal fat pad”, tem o nome devido ao anatomista francês Marie François Xavier Bichat (1771-1802), que descobriu que a estrutura é um tecido gorduroso localiza-

do na região das bochechas na frente do músculo masseter e superficial ao músculo bucinador.

A bichectomia é o procedimento de remoção da bola de Bichat; é uma cirurgia usualmente estética com o objetivo de melhorar o formato facial por meio da diminuição da projeção das bochechas. É realizada por meio de uma incisão intraoral de 1 a 2 cm, ao nível do segundo molar superior, de modo que nenhuma cicatriz visível permaneça. É realizada sob anestesia local, com ou sem sedação.

Entre as possíveis complicações decorrentes do procedimento, pode ocorrer paralisia do nervo facial, secção acidental do ducto de Stenon, assimetria facial, infecção ou hematoma.

### CONCLUSÃO

Como conceito geral, a bichectomia é uma maneira de reduzir o tamanho das bochechas, por meio da retirada desses coxins gordurosos, o que deixa o rosto mais fino, contribuindo com a harmonia da face.

É um procedimento que apresenta possíveis complicações; por tal motivo o tratamento do hematoma na cirurgia de bichectomia pode ser realizado conservadoramente na maioria dos casos, com exceção no hematoma expansivo.

### REFERÊNCIAS

1. Hwang K. Interrelated Buccal Fat Pad with Facial Buccal Branches and Parotid Duct. *J Craniofac Surg.* 2005; 16(4):658-60. DOI: <https://doi.org/10.1097/01.SCS.0000157019.35407.55>
2. Tostevin PM, Ellis H. The Buccal Pad of Fat: A Review. *Clin Anat.* 1995; 8:403-6. DOI: <https://doi.org/10.1002/ca.980080606>
3. Woldford D. Traumatic Herniation of the Buccal Fat Pad: Report of Case. *J Am Dent Assoc.* 1981; 103:593-4. DOI: <https://doi.org/10.14219/jada.archive.1981.0283>
4. Kuchtey R, Julian D . Buccal Fat Pad Hemorrhage After Retrobulbar Injection. *Am J Ophthalmol.* 2003; 137:1131-2. DOI: <https://doi.org/10.1016/j.ajo.2003.12.015>
5. Cohen SR, Fireman E. Buccal Fat Pad Augmentation for Facial Rejuvenation. *Plast Reconstr Surg.* 2017; 139:1273e-5e.
6. Moura LB, Spin JR. Buccal Fat Pad Removal to Improve Facial Aesthetics: An Established Technique? *Med Oral Patol Oral Cir Bucal.* 2018 jul 1; 23(4):478-84.
7. Yousuf S, Tubbs RS, Wartmann CT, Kapos T, Cohen-Gadol AA, Loukas M. A Review of the Gross Anatomy, Functions, Pathology, and Clinical Uses of the Buccal Fat Pad. *Surg Radiol Anat.* 2010; 32:427-36. DOI: <https://doi.org/10.1007/s00276-009-0596-6>

---

**\*Endereço Autor:**

**Leandro Rafael Santiago Cepeda**

Rua Professora Maria Flora Pausewang, s/nº - Trindade, Florianópolis, SC, Brasil

CEP 88036-800

E-mail: leandrosantiago08@hotmail.com