

# Tratamento cirúrgico de hidradenite supurativa com retalho fasciocutâneo torácico lateral anterior: relato de caso

**CARLOS HENRIQUE DOS REIS CONTE** <sup>1\*</sup>



RODRIGO LEONARDO PASSOS CARVALHO BAHIA SAPUCAIA <sup>1,2</sup>

EWALDO BOLIVAR DE SOUZA PINTO <sup>1</sup>

CESAR AUGUSTO RAIZER COSSIO <sup>1,2</sup>

PAULO RICARDO NUNES DA ROCHA <sup>1,2</sup>

MARCOS ANTENOR STORION JÚNIOR <sup>1,2</sup>

DOI: 10.5935/2177-1235.2019RBCP0192

## INTRODUÇÃO

A hidradenite supurativa (HS) é uma patologia inflamatória crônica bacteriana, resultante da obstrução folicular dos ductos das glândulas sudoríparas apócrinas e mistas<sup>1,2,3</sup>.

Acomete adultos de ambos os sexos com predisposição racial, genética e hormonal, sua patogênese ainda não está totalmente elucidada. Esta patologia se caracteriza pelo surgimento de dor, prurido, eritema e hiperhidrose, havendo a formação de nódulos eritematosos endurecidos inflamados, com conteúdo purulento em seu interior que podem evoluir com abertura e drenagem de pus, podendo ser benignas quando externa e quando recidivante, necessitam de abordagem cirúrgicas<sup>2,3,4</sup>. Essas manifestações podem surgir de 12 a 48 horas antes dos nódulos. Estes nódulos tendem a persistir e recidivar, de modo que uma mesma lesão pode inflamar e desinflamar várias vezes no mesmo local. Posteriormente, ao redor das áreas de cicatriz fibrosadas podem surgir novas lesões, como fistulizações ao lado das antigas e, sobre estas mais velhas, cicatrizes. Há casos graves que invadem uma profundidade maior, alcançando músculos e fáscia.

Acomete principalmente pacientes geralmente após a puberdade até a quinta década de vida, mas pode se desenvolver a qualquer momento durante a adolescência, com uma prevalência estimada entre 1% e 4% significativa incidência (6/100.000 habitantes)<sup>3,5,6</sup>.

Os fatores de risco são: história familiar, obesidade, tabagismo e uso de fármacos. Fatores desencadeantes exógenos físicos são: vestes muito justas e depilações; e químicos, como: desodorantes, antitranspirantes e líquidos depilatórios. Quando recidivante a HS pode levar a várias repercussões que interferem na qualidade de vida dos pacientes com implicações psicossociais<sup>3</sup>.

A HS pode ser classificada segundo o Score de "Hurley", que define tratamento conservador ou cirúrgico de acordo com o grau de evolução das lesões, porém não confere eficácia de tratamento<sup>6</sup>.

O score de Hurley é dividido em três classes: CLASSE I (ligeiro): presença de nódulos inflamatórios e abscessos, mas

## RESUMO

A hidradenite supurativa é uma patologia inflamatória crônica, resultante da obstrução folicular dos ductos das glândulas sudoríparas. De difícil controle, muitas vezes não responde a terapias evoluindo para formas mais severas, sendo necessário procedimento cirúrgico. Este estudo tem por objetivo relatar um caso de paciente admitido no Serviço do Hospital Santo Amaro, apresentando hidradenite supurativa em MSD, com sinais flogísticos de infecção local edemaciado, hiperemiado, com presença de secreção purulenta espessa com loja e fistula, foi classificado no score Hurley com Classificação III, o que resultou em procedimento cirúrgico para ressecção de tecido envolvendo a hidradenite supurativa e uso de retalho fasciocutâneo torácico lateral anterior. O uso do retalho fasciocutâneo torácico lateral anterior, no tratamento cirúrgico de hidradenite supurativa em região axilar, promoveu um resultado satisfatório, eficiente e eficaz. No procedimento cirúrgico é um retalho de fácil acesso e agiliza o procedimento

**Descritores:** Hidradenite supurativa; Glândulas sudoríparas; Retalhos cirúrgicos; Procedimentos cirúrgicos reconstrutivos.

sem fibrose ou cicatrizes; CLASSE II (moderado): presença de nódulos inflamatórios e abscessos com fibrose associada e cicatrizes, embora separadas por regiões íntegras, sem lesões; CLASSE III (grave): envolvimento difuso, com processos fibróticos extensos e múltiplos sinus<sup>7</sup>.

As terapias conservadoras, drenagens de abscessos e uso de antibióticos tópicos, intralesionais e sistêmicos, são de limitada eficácia. Pois o uso crônico desses medicamentos, devido ao alto grau de recorrência das lesões, leva ao desenvolvimento de resistência bacteriana<sup>7</sup>.

A cirurgia está indicada para a HS severa e recorrente. A lesão deve ser ressecada com margens e a cicatrização por segunda intenção não é recomendada devido às contraturas resultantes. O fechamento primário é associado à alta recorrência. Dessa forma, é fundamental o conhecimento das inúmeras técnicas de retalhos para a região, assim como buscar novas formas de reconstrução para o local<sup>7</sup>.

## OBJETIVO

Este estudo tem por objetivo relatar um caso de tratamento cirúrgico de hidradenite supurativa com retalho fasciocutâneo torácico lateral anterior.

## RELATO DE CASO

ICF, sexo masculino, negro, 22 anos, estudante, nega etilismo, tabagismo. Admitido no Serviço público do Hospital Santo Amaro com queixa de dor e edema em axila MSD, ao exame físico apresentava hidradenite bilateral em membros superiores, porém MSD apresentando sinais flogísticos de infecção local edemaciado, hiperemiado, com presença de secreção purulenta espessa com loja e fistula, foi classificado no score Hurley com Classificação III com presença cicatrizes e lesões da hidradenite conforme pode ser visualizado na figura 1. Passou por procedimento cirúrgico de hidradenite bilateral em janeiro de 2019 outro serviço. Em março do mesmo ano evoluiu para recidiva em axila direta com sinais flogísticos presença de pouca secreção iniciado antibioticoterapia com Sulfametoxazol<sup>®</sup> e

<sup>1</sup> Serviço de Cirurgia Plástica Dr. Ewaldo Bolivar de Souza Pinto, Vila Mathias, Santos, SP, Brasil.

<sup>2</sup> Hospital Santo Amaro-Guarujá, Vila Maia, Guarujá, SP, Brasil.

Trimetropim® sem resposta satisfatória. Paciente passou por 2º procedimento cirúrgico de ressecção complementar. Ao final de maio do mesmo ano paciente retorna com início de flogose local sem secreção. Solicitado exames laboratoriais sem sinais de infecção sistêmica, prescrito antibioticoterapia, Ciprofloxacino® por 14 dias, havendo melhora. Em meados de junho do mesmo ano apresentou supuração sendo internado por um dia para realização da 3º intervenção cirúrgica, ressecção total ampla da hidradenite em MSD região axilar com rotação de retalho fasciocutâneo toraco lateral anterior como pode ser visualizado na figura 2 e finalizado com sutura e colocação de dreno penrose conforme pode ser visualizado na figura 4, curativo e antibioticoterapia com Ciprofloxacino® e Clindamicina® em pós operatório por 7 dias. A peça ressecionada com local lesionado por hidradenite pode ser visualizada na figura 3. O dreno apresentou debito serohemático baixo. Sem novas queixas. No 5º pós operatório apresentou discreto seroma, drenado 5 ml de líquido seroso. No acompanhamento aos 15 dias pode ser visualizar cicatriz limpa seca em figura 5. Após alta hospitalar o cliente foi acompanhado 7, 15 e 30 dias sem intercorrências.

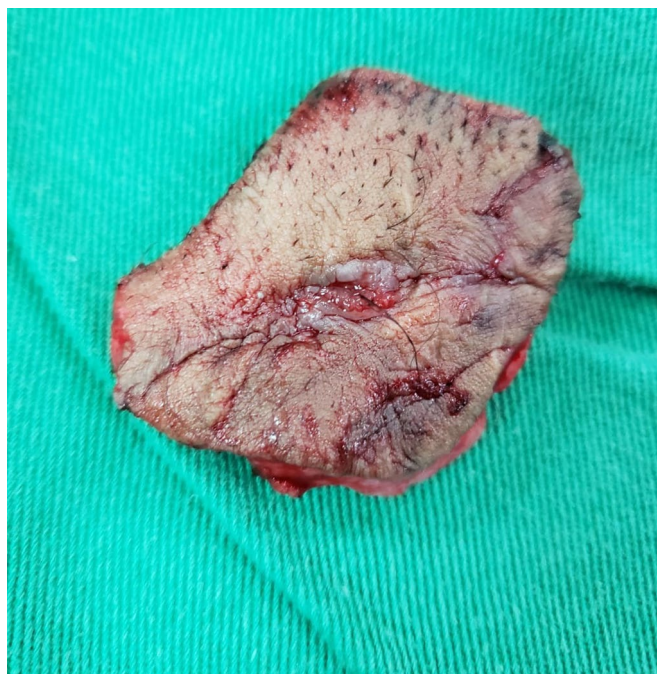


Figura 3. Peça ressecionada com local lesionado por hidradenite.

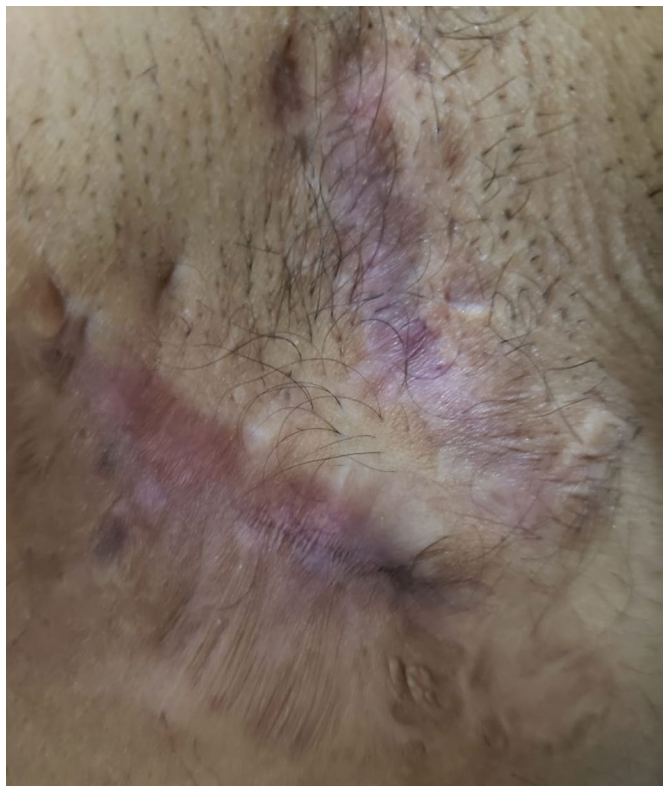

Figura 1. Axila direita com presença de cicatrizes e lesões da hidradenite.

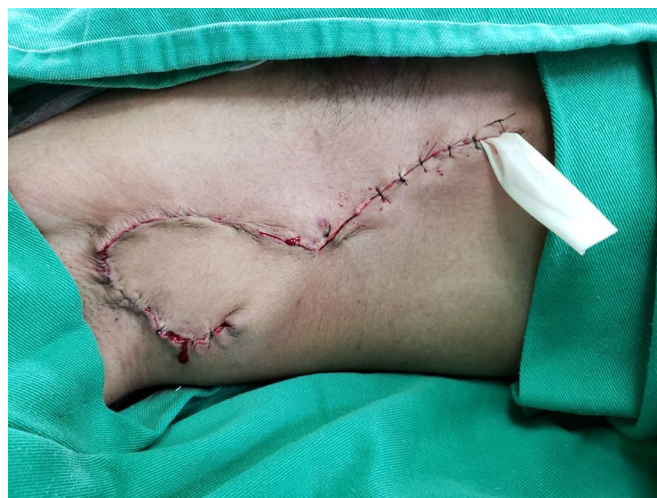

Figura 4. Procedimento cirúrgico finalizado, com sutura finalizada e dreno penrose posicionado.

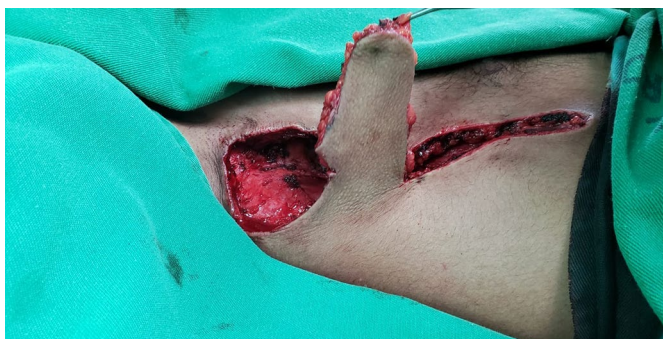

Figura 2. Procedimento cirúrgico com ressecção total ampla da hidradenite em MSD, região axilar e rotação do retalho fasciocutâneo torácico lateral anterior.

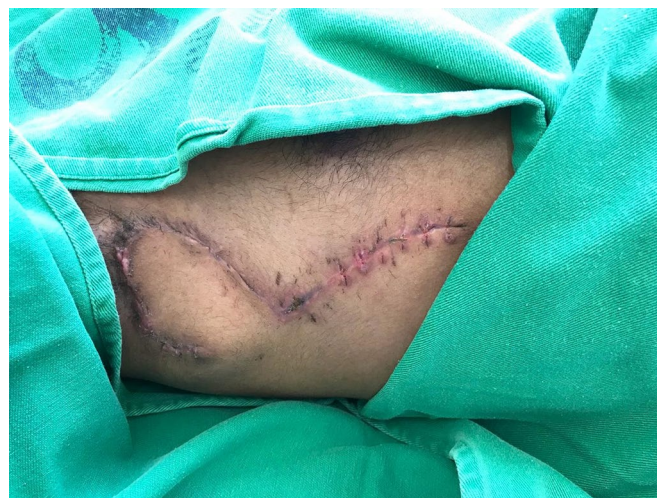

Figura 5. Aspecto da incisão cirúrgica no 15º pós-operatório (PO).

## DISCUSSÃO

A HS é uma piodermite de difícil controle e normalmente cursa com aparecimento mais predominante na região axilar em média 40% dos casos<sup>8</sup>.

A ausência de exames para confirmação ou de características específicas no início da doença, pode dificultar o diagnóstico precoce<sup>5,8</sup>. Nos estágios iniciais, pode ser difícil diferenciar a HS de furunculose séptica ou cistos epidérmides infectados. Um estudo microbiológico é útil, pois frequentemente a HS não possui patógenos, embora tenha havido relatos de infecções bacterianas secundárias específicas, como estreptococos anaeróbios, *Streptococcus mileri*<sup>8,9</sup>.

Porém, quando a HS alcança os tratos sinusais, entra num estágio mais pernicioso. O diagnóstico é clínico, baseado na presença de múltiplos abscessos e fistulas, que geralmente respondem ao mal uso de antibióticos e outras substâncias químicas sem a necessidade de exames complementares, porém, não existem critérios pré-estabelecidos<sup>4,9</sup>.

Não há consenso quanto ao tratamento padrão da HS, porém é aceito que ressecção ampla e cobertura local são cruciais nas lesões avançadas<sup>6</sup>.

As lesões em Classe I de Hurley podem ser tratadas com antibioticoterapia tópica, associada ou não, a anti-inflamatórios via oral e infiltrações de corticoide. Nos casos em Classe II de Hurley podem ser tratados com antibioticoterapia sistêmica, já nos casos Classe III de Hurley a indicação é cirúrgica<sup>9</sup>.

O tratamento cirúrgico é uma condição *sine qua non* para a obtenção de resultados satisfatórios em relação a evolução da doença<sup>4</sup>. Existem diferentes tipos de retalhos descritos na literatura, dentre eles os fasciocutâneos, sua utilização frequente no campo da cirurgia plástica difundiu o uso desse retalho também no tratamento da hidradenite, com resultados satisfatórios.

O planejamento da reconstrução das áreas afetadas é fundamental para o sucesso do tratamento cirúrgico<sup>5</sup>.

A técnica utilizada para a realização do fasciocutâneo é menos complexa, demandando menor tempo cirúrgico<sup>7</sup>.

Segundo Mello e colaboradores, em 2016<sup>9</sup>, a dissecação do retalho torácico lateral não é tecnicamente difícil, não apresenta sequelas funcionais ou estéticas significativas na área doadora, sendo uma opção confiável e versátil para reconstrução de defeitos axilares de maior porte como nos casos de exérese cirúrgica de HS.

A estratégia de ressecção radical é parte essencial do manejo de HS em grau avançado, associada à cobertura da ferida com retalho locorregional (pediculado ou perfurante), demonstrou ser o melhor manejo em termos de resultados tardios<sup>6</sup>.

Segundo Jorge e colaboradores, em 2010<sup>8</sup>, a percentagem de recorrência é inversamente proporcional à extensão da cirurgia: uma cirurgia ampla e extensa pode possibilitar melhor remissão. A cuidadosa abertura de todos os tratos sinusais é tida como a abordagem cirúrgica mais apropriada.

A ressecção cirúrgica da HS é indicada como o tratamento ideal por ser a única opção terapêutica efetivamente curativa e quando associada ao procedimento plástico é seguro e eficaz, promovendo resultados eficientes, principalmente nas formas crônicas<sup>3,4</sup>.

Segundo Fernandes e colaboradores, em 2013<sup>1</sup>, a excisão radical de tecidos que envolve a HS, incluindo as glândulas apócrinas, é o tratamento definitivo e em casos de evolução longa, tratamento cirúrgico não impede a recorrência.

Lima e colaboradores, em 2017<sup>3</sup>, optaram por um tratamento com antibioticoterapia em um paciente com hidradenite supurativa recorrente sem sucesso e concluíram que a próxima tratamento proposto deveria ser cirúrgico.

Segundo Silva Júnior e colaboradores, em 2016<sup>3</sup>, o uso do retalho torácico lateral está associado as altas taxas de sucesso na população de portadores de HS; na reconstrução da axila, sem deixar sequelas de perda de substância ou funcional.

## CONCLUSÃO

O uso do retalho fasciocutâneo torácico lateral anterior no tratamento cirúrgico de hidradenite supurativa em região axilar promoveu um resultado satisfatório, eficiente e eficaz. No procedimento cirúrgico é um retalho de fácil acesso e agiliza o procedimento.

## REFERÊNCIAS

1. Fernandes NC, Franco CPA, Lima CMO. Hidradenitis suppurativa: retrospective study of 20 cases. An Bras Dermatol. 2013 May/ Jun;88(3):480-81. DOI: <https://doi.org/10.1590/abd1806-4841.20131637>
2. Paula PR, Freire ST, Uemura LA, Zanlochi AGS. Hidradenite supurativa crônica perianal e glútea: tratamento cirúrgico com ressecção ampla e rotação de retalho dermogorduroso. Rev Bras Colo-Proctol. 2010 Sep;30(3):326-332. DOI: <https://doi.org/10.1590/S0101-98802010000300008>
3. Lima GPC, Silva GSN, Queiroz ASA, Pino LCM. Hidradenite supurativa: Relato de caso. Saber Digital. 2018 Fev;10(2):45-56.
4. Gomes CDS, Albuquerque ICD, Alves Filho EF, Scozzafave GAE, Nunes BLB, Silva JHD, Formiga GJS. Procedimentos plásticos no tratamento cirúrgico da hidradenite supurativa. Rev Bras Colo-Proctol. 2000 Jan/Mar;20(1):5-8.
5. Silva Júnior VV, Oliveira NGS, Sousa FRS. Tratamento cirúrgico de hidradenite supurativa com retalho fasciocutâneo torácico lateral anterior e posterior. Rev Bras Cir Plást. 2016;31(4):522-526.
6. Mendes RRDS, Zatz RF, Modolin MLA, Busnardo FF, Gemperli R. Tratamento cirúrgico de hidradenite supurativa - acne inversa: ressecção radical e cobertura local - análise de resultados. Rev Col Bras Cir. 2018;45(3):e1719.
7. Casali TG, Lopes Filho R, Squarisi JMO, Ferreira JL, Figueiredo HDF, Fleury DPC, et al. Uso do retalho toracodorsal para tratamento de hidradenite supurativa. Rev Bras Cir Plást. 2014;29(4):594-598.
8. Jorge BE, Machado RS, Duarte FO, d'Avila AK, Neves RDE. Tratamento da hidradenite supurativa por excisão em monobloco. ACM Arq Catarin Med. 2010 Out/Dez;39(4).
9. Mello DF, Helene Junior A. Retalho fasciocutâneo torácico lateral para reconstrução de defeitos axilares após ressecção de hidradenite supurativa: série de 10 casos. Rev Bras Cir Plást. 2016;31(2):186-191.

\*Endereço Autor:

Carlos Henrique dos Reis Conte

Rua Monsenhor de Paula Rodrigues nº 120 Apto 175, Vila Belmiro, Santos, SP, Brasil.

CEP 11075350

E-mail: chrc.med@gmail.com