



Avaliação da segurança no emprego do VASER® em cirurgia de lipoaspiração para melhora de contorno corporal

Evaluation of the safety of VASER™ in liposuction surgery to improve body contour

FELIPE MASSIGNAN ^{1*} 

RESUMO

Introdução: A lipoaspiração tem sido submetida à evolução constante desde a sua consolidação e emprego sistemático. O auxílio de tecnologia ultrassônica de terceira geração, VASER® (*Vibration Amplification of Sound Energy at Resonance*), se destina a facilitar a execução da lipoaspiração e trazer maior segurança e resultados satisfatórios, especialmente na busca por maior definição e lipoaspiração superficial. **Métodos:** No período de 2015 a 2017, 76 pacientes foram submetidas à lipoaspiração para melhora de contorno corporal no Centro Hospitalar Santa Mônica em Erechim. Foram avaliados os resultados obtidos, as possíveis complicações e a segurança do emprego do VASER®. **Resultados:** A utilização rotineira do VASER® gera aperfeiçoamento de resultados em contorno corporal. A emulsificação gerada pelo dispositivo associada à lipoaspiração em diversos níveis permite uma maior definição e evidenciação dos marcos anatômicos. **Conclusão:** Lipoaspiração associada ao VASER® permite ao cirurgião plástico o refinamento de seus resultados com a preservação da segurança do paciente.

Descritores: Tecido adiposo; Lipodistrofia; Complicações pós-operatórias; Gordura subcutânea; Segurança do paciente; Contorno corporal.

Instituição: Centro Hospitalar Santa Mônica,
Erechim, RS, Brasil.

Artigo submetido: 4/4/2019.
Artigo aceito: 20/10/2019.

Conflitos de interesse: não há.

DOI: 10.5935/2177-1235.2019RBCP0224

¹ Centro Hospitalar Santa Mônica, Centro Hospitalar, Erechim, RS, Brasil.

■ ABSTRACT

Introduction: Liposuction has been improved continuously since it was first introduced. The third-generation ultrasound technology VASER™ (Vibration Amplification of Sound Energy at Resonance) facilitates liposuction, providing improved safety and satisfactory results, especially in the search for greater definition and superficial liposuction. **Methods:** From 2015 to 2017, 76 patients underwent liposuction to improve their body contour at the Santa Monica Hospital Center in Erechim, Rio Grande do Sul, Brazil. The results, complications, and the safety of VASER™ were evaluated. **Results:** The routine use of VASER™ improves body contour. The emulsification generated by the device, along with liposuction, resulted in greater definition and revelation of the anatomical landmarks. **Conclusion:** Liposuction associated with VASER™ allows plastic surgeons to refine the results better while ensuring patient safety is maintained.

Keywords: Tissue; Lipodystrophy; Postoperative complications; Subcutaneous fat; Patient safety; Body contour.

INTRODUÇÃO

A lipoaspiração é atualmente um dos principais procedimentos executados pelo cirurgião plástico. Durante as décadas de uso, um número importante de inovações foi adicionado à lipoaspiração tradicional, gerando maior conforto para o cirurgião e melhores resultados obtidos¹.

Historicamente, muitas abordagens têm sido utilizadas para retirada de tecido adiposo durante a lipoaspiração². Ao longo do processo natural de refinamento, melhorias foram conquistadas ao se aperfeiçoar diversos aspectos do procedimento, como a técnica cirúrgica, as cânulas empregadas e o uso de dispositivos adjuvantes.

Nesse aspecto, se trata de uma caminhada sem linha de chegada. Não existem objetivos definitivos, apenas metas a serem superadas. A lipoaspiração tradicional ainda enfrenta o fardo de se constituir em um procedimento, por muitas vezes, extenuantes e com restritas variações táticas. Nesse sentido, qualquer iniciativa capaz de gerar diminuição da carga e estresse mecânico ou inovação que amplifique as variações de manuseio do tecido celular subcutâneo são potenciais otimizadores de resultados³.

O uso do ultrassom em procedimentos cirúrgicos não é novidade. No fim dos anos 80 e início da década de 90, Zocchi, em 1995⁴, foi pioneiro na aplicação do ultrassom na emulsificação seletiva de remoção de gordura para o contorno corporal. A primeira geração de dispositivo na lipoaspiração ultrassônica assistida foi desenvolvida pela SMEI Company na Itália. O aparelho da SMEI consistia em *probes* sólidos de 4-6mm que emulsificavam a gordura em uma frequência de 20kHz.

Ainda nos anos 90 foram introduzidos dispositivos de segunda geração, como o Lysonix 2000 (Lysonix Inc. Carpinteria, CA). Nesse caso, emulsificação e aspiração ocorriam simultaneamente através da cânula de “*golf-tee*” e “*bullet-design*” em uma frequência de 22.5kHz. Durante do mesmo período, a *Mentor Corporation* introduziu seus dispositivos de contorno corporal “*Mentor Contour Genesis Devices*”. Com uma cânula oca de 3.0mm e 5.1mm em uma frequência de 27kHz. A transferência excessiva de energia aos tecidos combinada à eliminação da solução de proteção devido à aspiração simultânea resultou em complicações significativas⁵.

A popularidade da lipoaspiração ultrassônica assistida diminuiu ao final da década de 90. Em 2001, a *Sound Surgical Technologies* introduziu o *Vaser*® (*Vibration Amplification of Sound Energy at Resonance*), um dispositivo de terceira geração que foi criado para melhorar a segurança ao se reduzir a energia transferida aos tecidos com manutenção da eficácia⁶.

Possui um *probe* sólido que emulsifica a gordura eficientemente em 36kHz, com importante preservação dos tecidos em proximidade. A natureza sintonizável do sistema permite que quase todas as áreas do corpo sejam tratadas de forma segura e eficaz. Atualmente a VASER® é considerado o “*gold standard*” em alta definição em contorno corporal⁶.

O conceito de ressonância VASER® é baseado em duas premissas básicas: a frequência de 36kHz, que é próxima a ressonância da gordura. Por este motivo uma menor transferência de energia aos demais tecidos. Ademais as células adiposas, muito maiores em tamanho comparativamente a outros tecidos adjacentes (vasos sanguíneos, nervos e tecido conjuntivo), são mais suscetíveis a energia ultrassônica⁷.

O aparelho utiliza sondas (*probes*) com 2.2-4.5mm de diâmetro, com sulcos próximos a ponta para aumentar a eficácia de transmissão energética e fragmentação adiposa. Quanto maior o diâmetro do *probe*, maior a energia ultrassônica que pode ser dispersada. O aparelho possui também um modo de ativação intermitente - pulsátil (*pulsed ultrasonic energy delivery*). Essa modalidade faz uso de altas frequências de vibração com ativação não contínua, diminuindo a energia tecidual total aplicada, com manutenção da eficácia⁸.

OBJETIVO

Avaliar a segurança do emprego de dispositivo ultrassônico de terceira geração, VASER®, em cirurgias de lipoaspiração para melhora de contorno corporal. Os dados encontrados foram comparados com a literatura médica.

MÉTODOS

O trabalho consistiu em estudo retrospectivo de revisão de prontuários médicos de pacientes que foram submetidos ao procedimento de lipoaspiração com o auxílio do VASER®, no período de janeiro de 2015 a junho de 2017, no Centro Hospitalar Santa Mônica, em Erechim, Rio Grande do Sul.

Os dados e a realização deste estudo foram aprovados pelo Comitê de ética do Hospital Santa Monica, Erechim/RS, Brasil. Registro 002/2018.

Seleção dos pacientes e critérios de inclusão e exclusão

Os pacientes incluídos no estudo foram homens ou mulheres, maiores de 18 anos, com excesso localizado de gordura subcutânea. Os critérios de exclusão foram:

- Pacientes com condição clínica limitante;
- Mulheres no primeiro ano após o parto, grávidas ou lactantes;
- Transtorno importante da imagem corporal;
- Condições inflamatórias na pele em área alvo da terapia cirúrgica;
- Obesidade (IMC > 30);
- Cirurgia de abdominoplastia concomitantemente.

Dessa forma, a análise foi efetuada em 76 pacientes. O sexo feminino foi predominante, com 74 pacientes, representando 97,36% da amostra. Dois pacientes (2,67%) do sexo masculino foram submetidos a lipoaspiração com auxílio do VASER®. A idade média das mulheres no estudo foi de 39 anos (21 a 65 anos) e em homens foi de 37 anos. O IMC médio geral da amostra foi de 24,64kg/m²(Tabela 1).

Crítérios de avaliação

Em se tratando de lipoaspiração, utilizamos os critérios rotineiros mencionados na literatura vigente referente a complicações cirúrgicas. Estas podem ser classificadas de acordo com o período de ocorrência (Tabela 2).

Tabela 1. Procedimentos realizados.

Procedimento efetuado	Número de pacientes
Lipoaspiração em região abdominal, flancos e dorso.	31
Lipoaspiração em região abdominal e dorso com colocação de implante mamário.	20
Lipoaspiração em região abdominal, flancos e dorso com mastopexia.	8
Lipoaspiração em região abdominal e mastopexia com colocação de implante.	5
Lipoaspiração em região abdominal, flancos e dorso com mastopexia e colocação de implante.	3
Lipoaspiração em região abdominal com colocação de implante mamário.	3
Lipoaspiração em face lateral das coxas com colocação de implante mamário.	2
Lipoaspiração em região abdominal.	1
Lipoaspiração de região abdominal, flancos e dorso com correção de ginecomastia.	2
Lipoaspiração face lateral das coxas.	1

Tabela 2. Complicações.

Complicações perioperatórias (0 – 48h)	Complicações em pós- operatório recente (1 – 7 dias)	Complicações em pós-operatório tardio (1 semana – 3 meses)
Necrose cutânea	Celulite	Seroma
Lesão pela cânula/portal/end-point	Parestesia/Alteração de sensibilidade transitória permanente	Edema prolongado
Complicações anestésicas	Hiperpigmentação Hipopigmentação	Fibrose

Complicações - Lipoaspiração Ultrassônica Assistida.

Avaliação pré-operatória

Todos os pacientes foram avaliados previamente ao ato cirúrgico pela equipe de Anestesiologia do Centro Hospitalar Santa Mônica. Exames laboratoriais e complementares solicitados de acordo com a idade e comorbidades. Os pacientes foram submetidos à anestesia geral.

Tecnologia VASER®

A tecnologia ultrassônica é produzida por uma conversão de energia elétrica em ondas de vibração sonora através de um *handpiece*. Essa vibração se movimenta por uma sonda de titânio em uma frequência constante de 36kHz. A interação dos designs da sonda com a reverberação sonora no tecido determina a eficácia do sistema².

O tecido celular subcutâneo que se encontra em ambiente úmido recebe a energia sonora proveniente deste *probe*. Existem dois mecanismos de funcionamento. O primeiro - e menos frequente - rompe a membrana celular por impacto direto. O segundo princípio chama-se cavitação, esse fenômeno pode ser entendido através da frequência vibratória da onda sonora que produz forças de compressão e rarefação (cavitação), às quais são emitidos pelos seus anéis distais, formando pequenas bolhas de ar. Gradualmente estas bolhas aéreas vão aumentando gradativamente seu diâmetro e - simultaneamente - envolvendo os adipócitos no seu interior até romperem. A energia liberada pela ruptura das microbolhas aéreas desprende os adipócitos da microarquitetura tecidual que estavam em suas proximidades⁸.

A cavitação e a ruptura mecânica do tecido adiposo é seletiva, ou seja, o diâmetro da célula gordurosa é maior que a microarquitetura tecidual adjacente (vasos sanguíneos, fibras musculares, tecidos conectivos), sendo assim, esse ambiente mantém-se intacto⁸.

O aparelho tem potência e precisão suficientes para tratar diferentes áreas corporais sem a necessidade do emprego da força para vencer zonas de resistência tecidual⁶.

O VASER® é composto por um sistema integrado, formado por um *display* (ultrassom), *handpiece*, *probes* (hastes atraumáticas especiais), torre de aspiração pelo sistema *Ventx* (sistema ventilado de aspiração), sistema integrado de irrigação e pedais de acionamento. Este equipamento completo reúne todos os aparatos necessários para a realização da cirurgia de lipoaspiração de maneira organizada, oferecendo ao cirurgião segurança, conforto e praticidade⁸ (Figura 1).



Figura 1. Sistema VASER® (*Vibration Amplification of Sound Energy at Resonance*). Fonte: Autor do trabalho (2018).

Portais de Proteção (“Skin Ports”)

Peças utilizadas nos acessos cirúrgicos com finalidade de proteção, os quais rotineiramente são inseridos em sulco glúteo, topografias axilares anteriores e posteriores, região púbica, cicatriz umbilical e sulco infra mamário. Vale ressaltar que eles previnem e protegem essas áreas de lesões térmicas emitidas das vibrações ultrassônicas e do traumatismo de movimentos repetitivos (Figura 2).



Figura 2. Portais com design adequados para as variações de diâmetros dos probe ultrassônicos. Fonte: Autor do trabalho (2018).

“Handpiece”

Instrumento de condução do impulso sonoro ligado diretamente ao ultrassom com encaixes para os probes a serem utilizados. Necessitam de contínua revisão de encaixe com “chave de boca” para dissipar a onda sonora no sentido vertical (Figura 3).

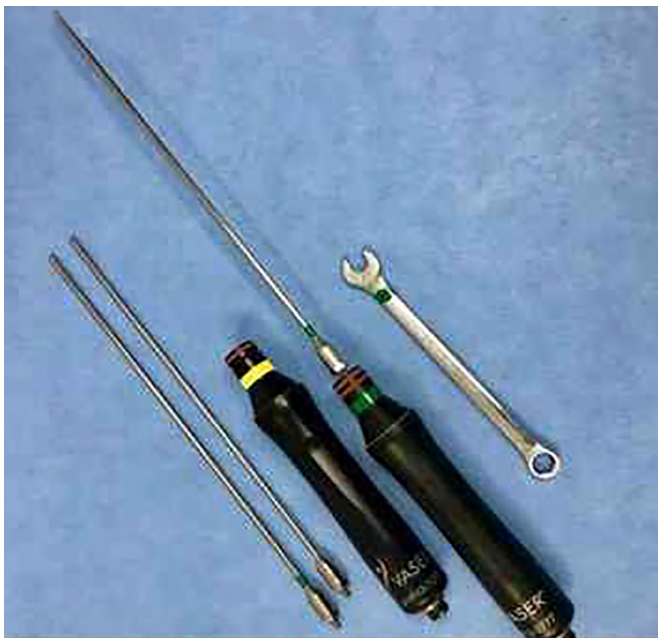

Figura 3. Handpiece com probes e “chave de boca”. Fonte: Autor do trabalho (2018).

Cânulas

Sistema atraumático de cânulas para coleta de tecidos emulsificados. Possuem amplitudes e configurações para unidades anatômicas variáveis⁶ (Figura 4).

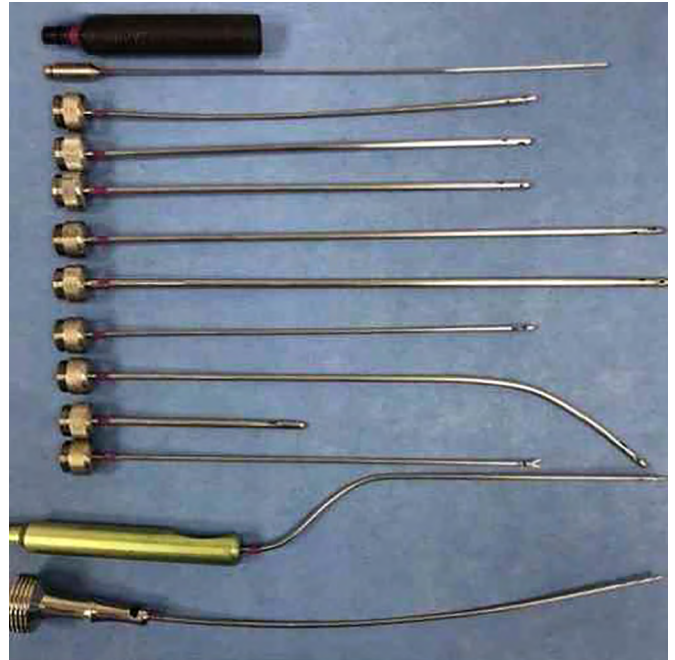


Figura 4. Conjunto de cânulas do sistema Ventr®, na sequência de cima para baixo: Manopla de adaptação, cânula 3.0mm de infiltração, cânulas de lipoaspiração 3.0mm, 3.7mm, 4.6mm curta, 4.6mm longa, 5.0mm cânula basket, cânula 4.6mm curva, cânula “baby” para axila, cânula 3.0mm toledo, cânula 3.0mm membros inferiores e cânula 4.0mm para lipoenxertia. Fonte: Autor do trabalho (2018).

“Probes”

O equipamento possui sondas de diferentes diâmetros com sulcos próximos a ponta para transmitir energia. Quanto maior o diâmetro do probe, maior a energia dissipada. Possuem formatação para todas as unidades anatômicas⁷ (Figura 5).



Figura 5. VASER® probes ultrassônicos. Da esquerda para direita: 4.5mm probe, 3.7mm probe/2 anéis, 3.7mm probe/3 anéis, arrow probe e 2.9mm probe/3 anéis e Saturno probe. Fonte: Autor do trabalho (2018).

Marcação pré-cirúrgica

Durante a avaliação física, uma análise da distribuição do tecido adiposo pelas diferentes unidades corporais é estabelecida, incluindo documentação da espessura da gordura abdominal e tronco, bem como massa muscular.

Para procedimentos de lipoaspiração em contorno corporal, utilizamos o VASER® de rotina,

uma vez que as indicações cirúrgicas protocolares são idênticas, não existindo exceções.

Iniciamos com o paciente em posição ortostática e os primeiros marcos anatômicos delimitados são as áreas nas quais planeja-se a retirada de 100% da camada lamelar do tecido celular subcutâneo. Em seguida, identificam-se os músculos retos abdominais, as cristas ilíacas anterossuperiores e os ligamentos inguinais. Não menos importante, na anatomia lateral e posterior, são delimitados a topografia dos músculos glúteos máximos, a concavidade sacral e a transição entre o dorso superior e inferior seguindo a sintopia da fásia lombossacra (Figura 6).

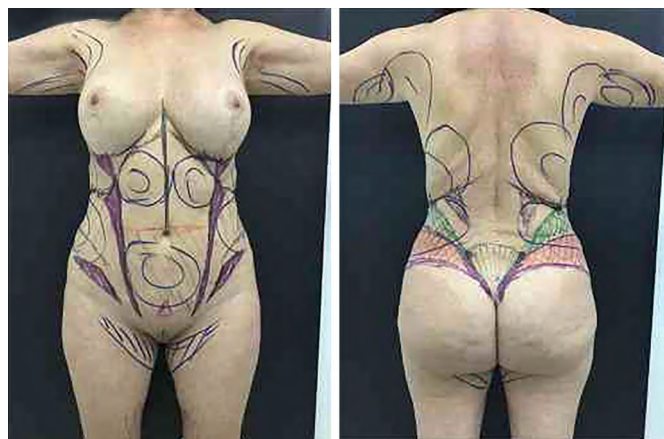


Figura 6. Azul: delimitação da extração profunda. Preto: delimitação de pontos anatômicos estratégicos. Lilás: áreas de transição do relevo superficial. Verde: região de extração total de camada lamelar e extração parcial de compartimento areolar. Vermelho: área de alerta para evitar ressecção em excesso. Fonte: Autor do trabalho (2018).

Técnica operatória

O preparo do paciente em centro cirúrgico inicia-se pelo ato anestésico, no qual temos a preferência pela anestesia geral. Em sequência prepara-se para a sondagem vesical de demora, meias e equipamentos de compressão venosa intermitentes em membros inferiores, sistema de aquecimento corporal.

Padronizamos o ato operatório em três etapas: infiltração, emulsificação e aspiração.

Posicionamento

Inicia-se pela posição do paciente em decúbito ventral com exposição ampla das unidades anatômicas e, após o término desta etapa, realiza-se mudança para decúbito dorsal. Em ambas as posições, confeccionamos portais estratégicos em áreas de camuflagem (dorso: sulco interglúteo e em topografia prega axilar posterior. Abdômen: em região púbica, cicatriz umbilical, topografia inframamárias e em topografia axilar anterior). Estes acessos recebem, após a infiltração, protetores (“*skin-ports*”) para o deslizamento dos *probes*, evitando-se lesões térmica adjacentes (Figura 7).

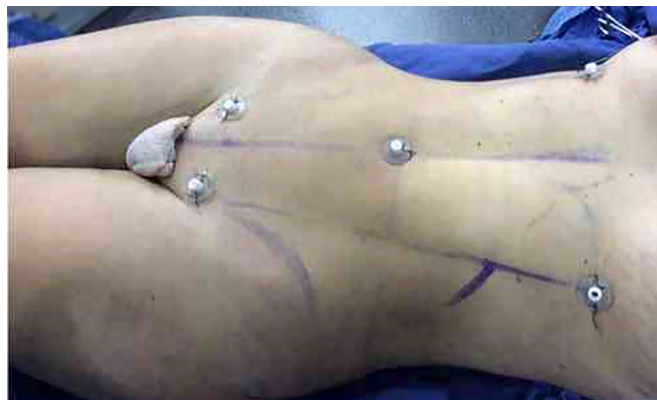

Figura 7. Paciente em decúbito dorsal com portais de segurança em região púbica, borda superior de cicatriz umbilical e sulcos infra mamários (proanéis). Fonte: Autor do trabalho (2018).

Infiltração

Utilizamos a técnica super úmida de infiltração, tanto para região superficial como para profunda. O volume utilizado de rotina é (1:1 volume infiltrado/volume aspirado), com solução de soro fisiológico aquecido e epinefrina - 1 ampola para cada 1000ml de soro fisiológico. A solução é inserida através dos portais previamente confeccionados. Destaca-se também a necessidade de manter a região adjacente umedecida durante as etapas cirúrgicas, com solução fisiológica para melhor dissipação da energia térmica gerada pelo dispositivo e pelo atrito.

Emulsificação

A introdução dos *probes* segue o movimento laboral praticado na lipoaspiração tradicional, isto é, movimento de excursão “vai e vem”, sem imprimir força, sentindo o aparelho cruzar pelos tecidos. Este processo inicia-se pela camada lamelar e finaliza-se no compartimento areolar.

A duração preconizada do VASER®, conforme orientação do fabricante, é de cerca de 1 minuto por cada 100ml de solução infiltrada, gerando a sensação de “perda da resistência”. Áreas de maior conteúdo adiposo podem ser abordadas com *probe* de maior diâmetro e com potência do aparelho em até 80%, em modo contínuo. Já, em áreas menos espessas, como a cintura, preconiza-se *probes* menores, 2,9mm, com 3 anéis (maior dispersão lateral da energia) e potência do aparelho em até 60%, em modo pulsátil.

O uso superficial do VASER® é realizado com *probe* de 2,9mm, 3 anéis e sempre em modo pulsátil. Essa etapa é a responsável pela retração da pele, compensando em áreas de flacidez miofascial, especialmente o hipogástrio. A duração da etapa de emulsificação tem tempo de aproximadamente 30-45min em cada decúbito em nosso dia a dia (Tabela 3).

Tabela 3. Probes do sistema VASER®.

Densidade	Volume	Probe	Modelo	Frequência
Suave	Médio/Grande	3.7mm (3 grooves)	Contínuo	70-80
Suave	Pequeno	2.9mm (3 grooves) ou 3.7mm (2 grooves)	Contínuo ou pulsátil	70-80
Levemente fibroso	Médio/Grande	3.7mm (2 grooves)	Contínuo	80-90
Levemente fibroso	Pequeno	2.9mm (3 grooves) ou 3.7mm (1 groove)	Contínuo	80-90
Muito fibroso	Médio/Grande	3.7mm (2 grooves) ou 3.7mm (1 groove)	Contínuo	80-90
Muito fibroso	Pequeno	2.9mm (3 grooves)	Contínuo	80-90

Comprimento dos probes.

LIPOASPIRAÇÃO

Camada lamelar

A aspiração da gordura, segue a técnica convencional de coleta tecidual, isto é, “em leque” e com a “mão espalmada” sentindo o movimento da cânula. As resistências teciduais são mínimas, haja vista que a densidade do tecido está sensivelmente diminuída pela emulsificação. As cânulas utilizadas possuíam diâmetro de 3.0mm, 3.7mm e 4.0mm. A aspiração do tecido adiposo é sempre iniciada pela camada profunda, com cânulas de maior diâmetro (3.7mm e 4.0 mm).

Camada areolar

A emulsificação e lipoaspiração superficiais são realizadas seletivamente sobre os bordos dos agrupamentos musculares (linha alba e ligamento inguinal). Cânulas mais delgadas são fundamentais.

Transição

Essa fase é utilizada para atenuar a transição entre os grupos musculares e os bordos acentuados na lipoaspiração superficial, promovendo retirada do excedente adiposo muscular, com melhora da definição dos marcos anatômicos superficialmente. O objetivo é a demarcação dos bordos laterais dos agrupamentos musculares, com a manutenção de um (“pinch test”) em torno de 1cm.

Lipoaspiração superficial subdérmica

Consiste em aspirar gordura superficial subdérmica através de cânulas finas 3.0mm e 2.0 mm. Essa redução de gordura logo abaixo da pele torna possível a obtenção de uma efetiva retração cutânea. O sistema *Ventx* existente na torre do equipamento, permite que não haja uma contínua pressão negativa na

cânula de lipoaspiração. Conseqüentemente, a agressão da cânula ao deslizar pelo tecido, em especial ao plexo subdérmico, não o traumatiza (Figura 8).

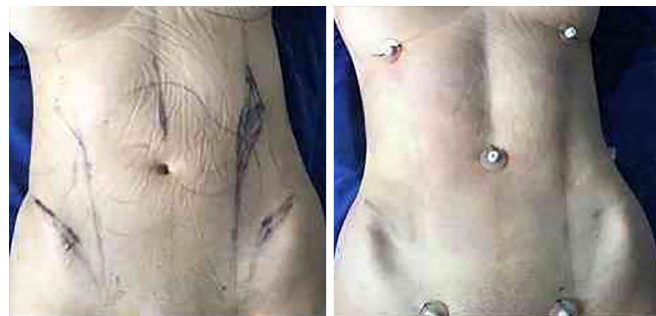

Figura 8. Exemplo de lipoaspiração com abordagens dos diversos níveis do relevo anatômico gordura lamelar, adelgaçamento conjunto de tecido celular subcutâneo, em áreas de encontros tendinosos e as transições anatômicas adjacentes.

Após o término da etapa de lipoaspiração, introduzimos dreno de aspiração contínua (*PortoVac*) em região lombossacra e em região suprapúbica.

Manejo pós-operatório

Os pacientes fazem uso de malha modeladora compressiva e bomba de retorno venoso durante toda a internação. No segundo dia pós-operatório, os pacientes são submetidos à drenagem linfática diária pós-operatória na própria instituição por período mínimo de 10 dias.

RESULTADOS

Nesse estudo retrospectivo, efetuamos análise de prontuários médicos em pacientes submetidos à lipoaspiração com auxílio do VASER® para analisar as complicações cirúrgicas encontradas, realizando-se, então, a comparação com a literatura médica disponível.

A ênfase principal foi a avaliação o dispositivo VASER® com relação à sua segurança. Dados como volume da solução infiltrada e aspirada, o modo da

energia usada (pulsátil ou contínua), o tempo de aplicação do ultrassom também foram coletados, alguns resultados serão mencionados em termos gerais.

O máximo de volume não excedeu 4.000ml em nenhum paciente. Em todos os casos, o sobrenadante de gordura excedeu 80% do total do volume aspirado (Figura 9). Em alguns casos esse índice foi acima de 93%.

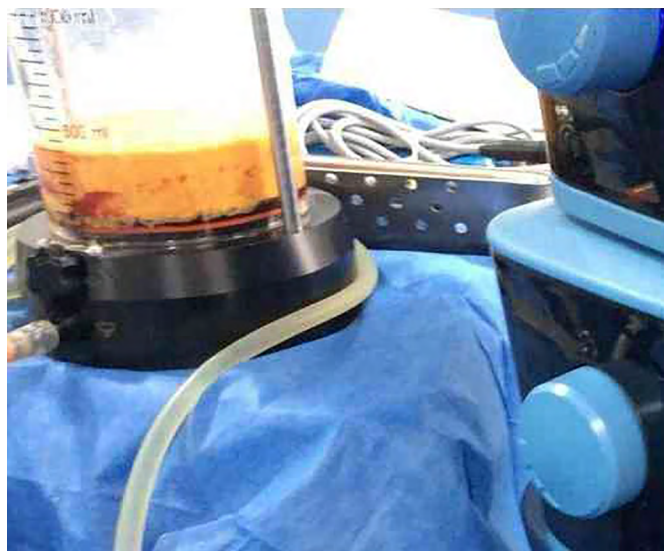


Figura 9. Documentação da gordura emulsificada. Em nossa casuística, a gordura sobrenadante excede 80% do total do volume lipoaspirado. Fonte: Autor do trabalho (2018).

Entre os pacientes analisados no estudo, 71 (93,42%) não apresentaram eventos indesejados pós-cirúrgicos referentes à lipoaspiração com o auxílio do VASER®. Cinco casos (6,57%) apresentaram os desfechos (Tabela 4).

Tabela 4. Complicações pós-operatórias.

Complicações	número de pacientes	%
Edema prolongado	1	1,31
Lesão térmica em portal de inserção	1	1,31
Hiperpigmentação	2	2,67
Lesão epidérmica	1	1,31
Celulite	0	0,00
Complicações anestésicas	0	0,00
Fibrose	0	0,00
Alteração de sensibilidade	0	0,00
Seroma	0	0,00
Total	5	6,57

Os eventos de hiperpigmentação e lesão térmica no portal de inserção ocorreram na mesma paciente.

O restante das complicações acometeu pacientes distintos. A transmissão da energia ultrassônica aos tecidos pode ocasionar lesão no local de inserção dos portais ou dano terminal, em função da manutenção estática demasiadamente prolongada dos *probes*⁹ ou como em nossa casuística um desgaste do (“*skin port*”). Realizado exérese e sutura.

Houve também a ocorrência de lesão epidérmica em flanco após uso do VASER®. Paciente apresentou melhora progressiva com cuidados intensos em relação ao curativo da área acometida. A discromia (hipo ou hiperpigmentação da pele) com o uso de dispositivos ultrassônicos tem relatos na literatura^{9,10}. A hiperpigmentação pode ocorrer em decorrência da liberação de hemossiderina e seu depósito, gerando alteração na coloração, ou uso de modeladores que comprimem inadequadamente, os tecidos; estado possivelmente associado, a fisiopatologia desta complicação¹¹. Os dois pacientes acometidos em nossa casuística tiveram remissão completa após alívio de compressão.

Não ocorreram seromas em nosso estudo. Apenas um caso de edema prolongado (1,31%) que foi resolvido com intensificação da terapêutica conservadora. Creditamos os baixos índices encontrados em nossa casuística à padronização de drenagens linfáticas e uso sistemático de drenos a vácuo (Figura 10).

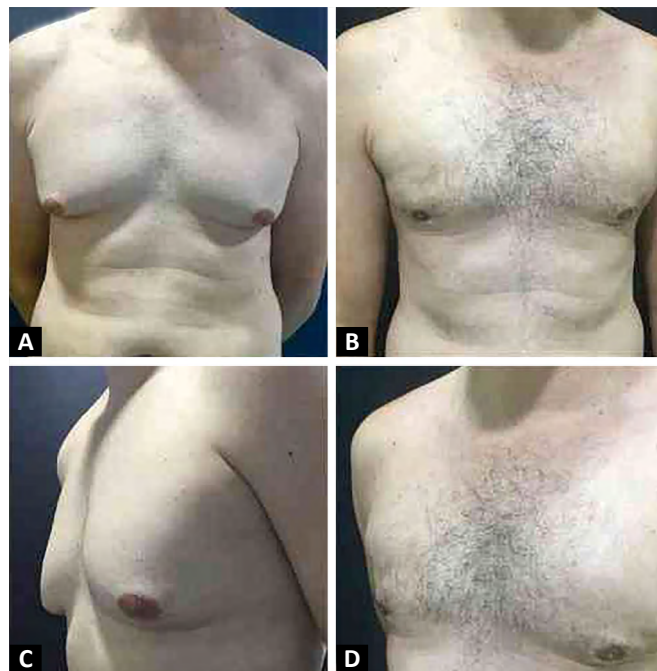

Figura 10. A e C. Documentação fotográfica pré-operatória de homem, 38 anos, com ginecomastia. B e D. Documentação fotográfica pós-operatória com 8 semanas de tratamento cirúrgico de lipoaspiração ultrassônica assistida por VASER® Infiltração de 300ml de solução salina por lado, utilizado *probe* de 2.9mm por 3 minutos e 7 segundos à direita e por 3 minutos e 20 segundos à esquerda. Utilizou-se potência de 70% em modo pulsátil. Volume total aspirado de 520ml (90% de tecido gorduroso emulsificado).

DISCUSSÃO

No estudo realizado, 76 pacientes foram submetidos à lipoaspiração ultrassônica assistida por VASER® para tratamento de lipodistrofias. Os resultados indicaram que a emulsificação do tecido celular subcutâneo através do modo pulsátil e contínuo do ultrassom mostrou-se eficiente e seguro. O material aspirado continha mais de 80% de gordura sobrenadante, chegando a 93% em alguns casos. As perdas sanguíneas não foram relevantes, haja vista que as características dos líquidos infranadantes aspirados foram diminutas e, por associação, nenhum manejo clínico por depleção foi realizado. Estes achados vão de encontro ao estudo comparativo realizado por Garcia Junior e Nathan, em 2008¹², que concluiu que o uso de dispositivos ultrassônicos de terceira geração geram 20% a menos de perdas sanguíneas quando comparados a outras técnicas¹².

Jewell, Fodor, Pinto e Al Shammari, em 2002⁸, realizaram uma revisão da literatura com análise estatística de complicações cirúrgicas relacionadas à lipoaspiração. Foram selecionados 93 artigos, sendo possível realizar avaliação estatística em 14 destes. Foi obtida uma média de 13,5% de eventos indesejados na literatura estudada. Em nossa casuística obtivemos 6,57% de complicações pós-operatórias avaliando, dessa forma, a segurança desta tecnologia.

Rohrich et al., em 1998⁹, buscaram avaliar a experiência com o uso de dispositivos ultrassônicos em lipoaspiração, 114 pacientes consecutivos foram analisados. Em sua amostra, cinco complicações foram encontradas: um caso de disestesia, que o autor acredita ter sido em decorrência do uso excessivamente prolongado do aparelho, três casos de seromas abdominais (com necessidade de aspiração e compressão) e um caso de lesão térmica no portal de inserção da cânula, em provável decorrência de condução técnica inadequada. O autor enfatiza a necessidade de manutenção de ambiente úmido e constante movimento da cânula. Estatísticas positivas, também, se compararmos ao contexto tradicional. O autor relaciona as complicações com a curva de aprendizado.

Dixit e Wagh, em 2013¹¹, em revisão literária ampla sobre problemas pós-operatórios em lipoaspiração mostraram uma taxa de 18,7% de hiperpigmentação cutânea em áreas manipuladas. Afirmam que a causa principal seria a abordagem inadequada da camada areolar com consequente lesão do plexo subdérmico. Em nosso estudo, encontramos 2,67% de eventos desta natureza. A baixa incidência deste percalço é um ponto importante de análise, pois nestas cirurgias abordamos em 92,1% dos casos, no mínimo, em uma unidade anatômica

a camada areolar com emulsificação adiposa e lipoaspiração subsequente. A pequena quantidade de eventos negativos em lipoaspirações superficiais é o achado que mais chama atenção em termos de segurança¹⁰; já que a lipoaspiração convencional tem como alicerces técnicos consagrados a manipulação profunda do tecido gorduroso em ambiente úmido, deixando como proteção sugerida uma espessura de aproximadamente um centímetro de tecido para evitar-se irregularidades de contorno e/ou desvitalização de superfície³.

Nagy e Vanek Junior, em 2012¹³, fizeram um estudo multicêntrico e randomizado comparando a lipoaspiração tradicional e o método ultrassônico em regiões anatômicas contralaterais de mesmo paciente. Pacientes femininas de 20 a 48 anos.

Ocorreram aumento da retração tecidual em 53% por cc aspirado quando usado o VASER®. Estudo com índice de significância estatística e clinicamente relevante¹⁴.

Baseando-se nestas premissas de retração cutânea superior e a manipulação da camada areolar sem desvitalização tecidual, torna-se possível uma maior definição muscular em pacientes com características físicas propícias⁶.

Concordamos com essa premissa apesar de ter uma contextualização subjetiva. Importante salientar que ao executar técnicas que visam maior definição dos compartimentos que os passos cirúrgicos, neste contexto, aumentam e, simultaneamente, os preceitos de segurança básicos como a utilização de *probes* adequados, seleção da dispersão energética pulsátil ou intermitente, infiltração super úmida em superfície e profundidade, e aspiração lamelar com posterior coleta areolar são fundamentais⁶ (Figura 11).

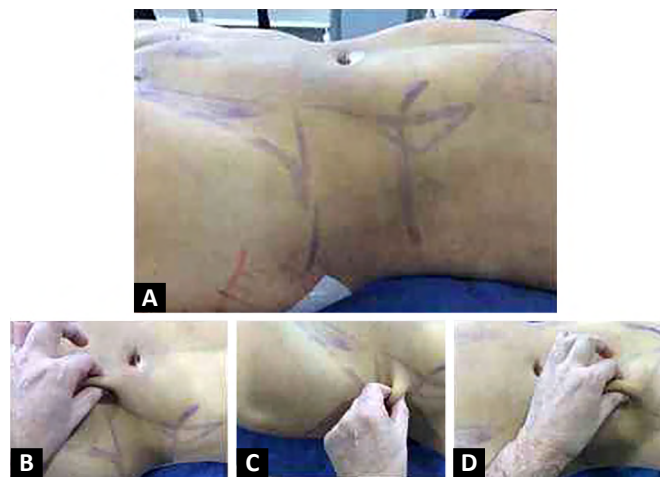


Figura 11. A. Documentação fotográfica em pós-operatório imediato de mulher, 32 anos submetida à lipoaspiração assistida por VASER® em região abdominal, flancos e dorso com abordagem profunda em toda a circunferência, e manipulação superficial e profunda em áreas de interseções musculares. B, C e D. "Pinch test" com diferentes espessuras de acordo com planejamento cirúrgico.

Hoyos e Millard, em 2007², afirmam que a tecnologia VASER® torna o cirurgião apto a indicar técnicas de lipoplastia superficiais. Os dispositivos ultrassônicos de primeira e segundas gerações associaram-se a severas queimaduras e necroses quando dispersavam sua energia na superfície, rotina que praticamente se anulou com o advento da terceira geração tecnológica^{15,16,17,18}, conceito que se mostrou evidente em nosso estudo.

CONCLUSÃO

A literatura médica, bem como a nossa análise, demonstra que o emprego do VASER® em procedimentos de lipoaspiração para melhora de contorno corporal se apresenta com uma abordagem segura e com índices baixos de complicações.

Os percalços potenciais do emprego de um dispositivo ultrassônico, como o superaquecimento levando a isquemia/necrose tecidual, são majoritariamente acreditados ao uso inadequado do dispositivo. Faz-se de fundamental importância a padronização dos cuidados em relação aos portais de inserção, emprego de quantidade adequada de solução infiltrante e uso do dispositivo pelo tempo e área adequados.

Portanto o VASER® é uma ferramenta em potencial e segura para a desenvoltura técnica do cirurgião em cirurgias de contorno corporal.

*Felipe Massignan e seus colaboradores não recebem nenhuma compensação financeira ou benefício da empresa responsável pelo aparelho mencionado neste artigo.

COLABORAÇÕES

FM

Análise e/ou interpretação dos dados, Análise estatística, Coleta de Dados, Conceitualização, Concepção e desenho do estudo, Gerenciamento de Recursos, Gerenciamento do Projeto, Investigação, Metodologia, Realização das operações e/ou experimentos, Redação - Preparação do original, Redação - Revisão e Edição, Supervisão, Validação, Visualização

REFERÊNCIAS

1. Fodor PB, Cimino WW, Watson JP, Tahernia A. Suction-assisted lipoplasty: physics, optimization, and clinical verification. *Aesthetic Surg J*. 2005 May;25(3):234-246.
2. Hoyos AE, Millard JA. VASER-assisted high-definition liposculpture. *Aesthetic Surg J*. 2007 Nov/Dec;27(6):594-604.
3. Markman B, Barton Junior FE. Anatomy of the subcutaneous tissue of the trunk and lower extremity. *Plast Reconstr Surg*. 1987 Aug;80(2):248-254.
4. Zocchi ML. Ultrasound-assisted lipoplasty. *Adv Plast Reconstr Surg*. 1995;11:197-221.
5. Scuderi N, Paolini G, Grippaudo FR, Tenna S. Comparative evaluation of traditional, ultrasonic, and pneumatic assisted lipoplasty: analysis of local and systemic effects, efficacy, and costs of the methods. *Aesthetic Plast Surg*. 2000 Nov/Dec;24(6):395-400.
6. Hoyos AE. High definition liposculpture. Presented in the XIII International Course of Plastic Surgery. Bucaramanga, Colombia; 2003.
7. Cimino WW. Ultrasonic surgery: power quantification and efficiency optimization. *Aesthetic Surg J*. 2001 May;21(3):233-41.
8. Jewell ML, Fodor PB, Pinto EBS, Al Shammari MA. Clinical application of VASER-assisted lipoplasty: a pilot clinical study. *Aesthetic Surg J*. 2002 Mar;22(2):131-46.
9. Rohrich RJ, Beran SJ, Kenkel JM, Adams Junior WP Jr, DiSpaltro F. Extending the role of liposuction in body contouring with ultrasound-assisted liposuction. *Plast Reconstr Surg*. 1998 Apr;101(4):1090-102;discussion:1117-9.
10. Rocha RP, Rocha ELP, Pinto EBS, Sementilli A, Nakanishi CP. Cutis marmorata resemblance after liposuction. *Aesthetic Plast Surg*. 2005 Jul/Aug;29(4):310-2.
11. Dixit VV, Wagh MS. Unfavorable outcomes of liposuction and their management. *Indian J Plastic Surg*. 2013 May/Aug;46(2):377-92.
12. Garcia Junior O, Nathan N. Comparative analysis of blood loss in suction-assisted lipoplasty and third-generation internal ultrasound-assisted lipoplasty. *Aesthetic Surg J*. 2008 Jul/Aug;28(4):430-5.
13. Nagy MW, Vanek Junior PF. A multicenter, prospective, randomized, single-blind, controlled clinical trial comparing VASER-assisted Lipoplasty and suction-assisted Lipoplasty. *Plast Reconstr Surg*. 2012 Apr;129(4):681-9e.
14. Rocha RP, Pinto EBS, Cardoso RA, Nardino EP, Rodrigues L, Tonetti RL. Morphological aspects of dorsum and sacrum skin as related to liposuction. *Aesthetic Surg J*. 2000 May/Jun;24(3):171-8.
15. Zucowski ML, Ash K. Ultrasound-assisted lipoplasty learning curve. *Aesthetic Surg J*. 1998 Mar;18(2):104-10.
16. Troilius C. Ultrasound-assisted lipoplasty: is it really safe?. *Aesthetic Plast Surg*. 1999;23:307-311.
17. Schefflan M, Tazi H. Ultrasonically assisted body contouring. *Aesthetic Surg J*. 1996 Jun;16(2):117-122.
18. Grolleau JL, Rougé D, Chavoin JP, Costagliola M. Severe cutaneous necrosis after ultrasound lipolysis. Medicolegal aspects and review. *Ann Chir Plast Esthet*. 1997;42(1):31-36.

*Autor correspondente:

Felipe Massignan

Rua Itália, 878, Sala 105, Espírito Santo, Erechim, RS, Brasil.

CEP: 99711-010

E-mail: felipemassignan@me.com