



# Facelift light, ritidoplastia para tratamento do terço inferior da face e pescoço com cicatriz reduzida e pontos de adesão

*Facelift light, rhytidoplasty for the treatment of the face and neck lower third with reduced scarring and adhesion points*

ISAAC ROCHA FURTADO <sup>1\*</sup>  
NICODEMUS DE OLIVEIRA SILVA <sup>2</sup>

Instituição: Hospital Monte Klinikum,  
Fortaleza, CE, Brasil.

Artigo submetido: 10/6/2019.  
Artigo aceito: 15/7/2020.

Conflitos de interesse: não há.

DOI: 10.5935/2177-1235.2020RBCP0051

## ■ RESUMO

**Introdução:** O *facelift light* apresenta uma padronização da técnica com o objetivo de tratar o terço inferior da face e o pescoço, com menores cicatrizes, plicatura do SMAS em todos os pacientes e utilização de pontos de adesão para redução de hematomas. O descolamento moderado permite um retorno mais rápido do paciente às suas atividades. **Métodos:** A cirurgia é feita após uma marcação prévia periauricular de todos os pacientes, com a área a ser descolada e o desenho da pele a ser retirada. A anestesia é local e sedação, sem a necessidade de cortes no cabelo. É feito o descolamento dos retalhos, plicatura do SMAS, pontos de adesão nos retalhos anterior e posterior, além da sutura interna por planos e lipoaspiração do submento quando necessária. O curativo é compressivo sem a utilização de drenos. **Resultados:** Foram submetidos à ritidoplastia por essa técnica 185 pacientes a partir de 2014. Com a idade variando entre 31 e 84 anos, sendo a média de 55 anos. É feita drenagem linfática a partir de sete dias e com duas semanas observou-se uma redução considerável do edema. **Conclusão:** O *facelift light* é uma técnica eficaz, de simples execução, cicatrizes reduzidas e com poucas complicações, favorecendo o retorno precoce dos pacientes às suas atividades. **Descritores:** Ritidoplastia; Cirurgia plástica; Anormalidades da pele; Técnicas de sutura; Face.

<sup>1</sup> Clínica Isaac Furtado, Fortaleza, CE, Brasil.

<sup>2</sup> Hospital Geral de Fortaleza, Fortaleza, CE, Brasil.

#### ■ ABSTRACT

**Introduction:** Facelift light represents a technique standardization to treat face and neck lower third, with lesser scars, SMAS plication in all patients, and adhesion points to reduce bruises. Moderate detachment allows the patient to return to their activities faster. **Methods:** Surgery is performed after prior periauricular marking of all patients of the area to be detached and the skin's design to be removed. Anesthesia is local with sedation, and without the need for haircuts. Flap detachment, SMAS plication, adhesion points in the anterior and posterior flaps are performed, in addition to the internal suture by layers and liposuction of the subment when necessary. The dressing is compressive without using drains. **Results:** One hundred and eighty-five patients underwent rhytidoplasty using this technique since 2014. Their age varied between 31 and 84 years, with an average of 55 years. Lymphatic drainage is performed after seven days, and after two weeks, a considerable reduction in edema has been observed. **Conclusion:** Facelift light is a useful technique, simple to perform with reduced scarring and few complications, favoring the early return of patients to their activities.

**Keywords:** Rhytidoplasty; Plastic surgery; Abnormalities of the skin; Suture techniques; Face.

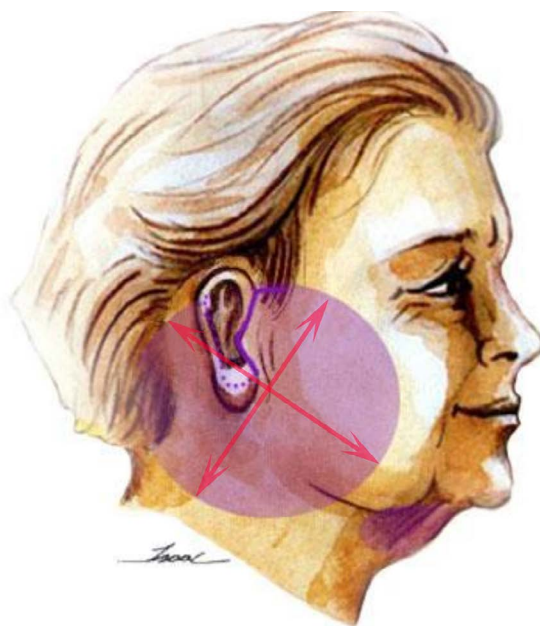
## INTRODUÇÃO

Os procedimentos estéticos não cirúrgicos, como a toxina botulínica e os preenchedores, estão cada vez mais retardando a indicação do lifting facial, sobretudo na região frontotemporal<sup>1</sup>. Neste contexto, observamos uma carência de publicações na literatura que contemplem a padronização da técnica do mini lifting com cicatriz reduzida, como parte do arsenal terapêutico para o tratamento dos terços médio e inferior da face.

Assim, utilizamos a padronização da técnica do *facelift light*, a qual consiste em um descolamento moderado, demarcado no pré-operatório, bem como sua execução com pontos específicos para o descolamento, associado à plicatura do sistema aponeurótico superficial (SMAS) e aos pontos de adesão (Figuras 1, 2, 3 e 4). A marcação pré-operatória padronizada torna esta técnica reproduzível e com menor curva de aprendizado, mas sem comprometer os resultados. A plicatura do SMAS mostrou-se importante para o melhor tratamento e tração duradoura, associado a uma redução na tensão cutânea, com menor risco de necrose do retalho e uma melhor qualidade da cicatriz.

## OBJETIVO

Avaliar os resultados do *facelift light* como uma técnica padronizada e reproduzível, descolamento

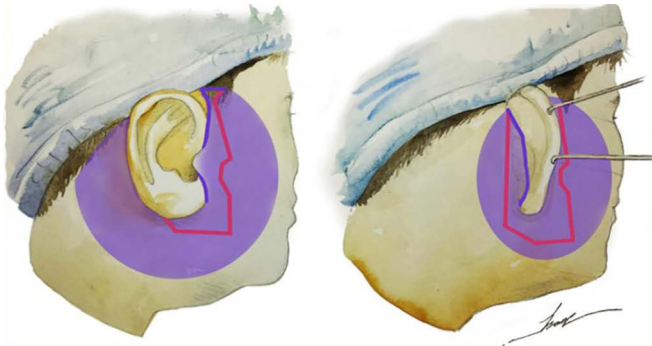


**Figura 1.** Marcação padronizada da área de descolamento, mostrando o local da incisão. Setas indicam área a ser descolada, 4-6cm do lóbulo.

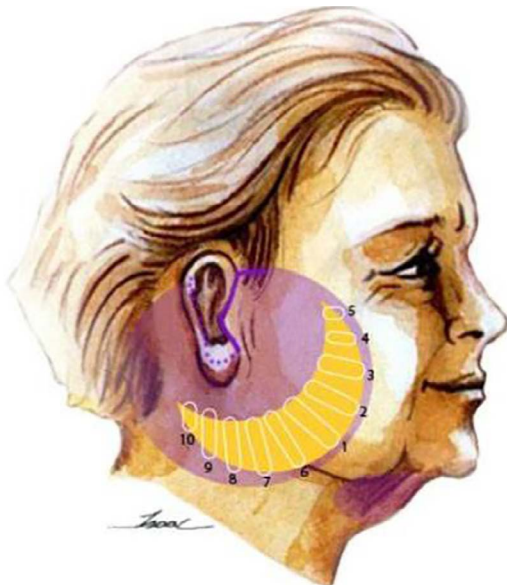moderado e plicatura do SMAS, com resultados naturais, associado a menores taxas de complicações e retorno precoce às atividades.

## MÉTODOS

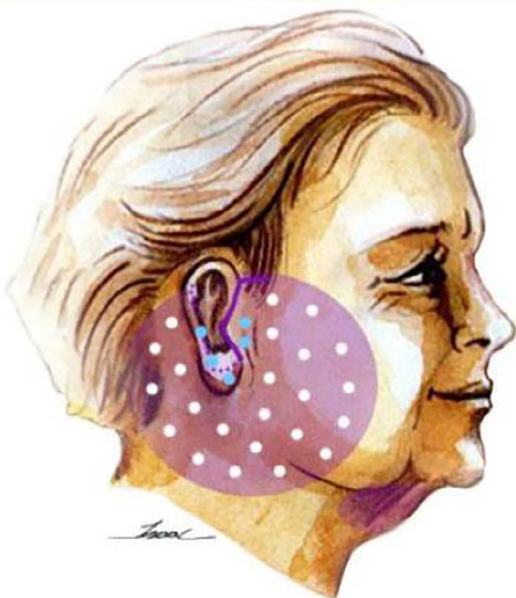Foram operados 284 pacientes submetidos à ritidoplastia pela técnica do *facelift light*, no



**Figura 2.** Linha vermelha representa a marcação de pele a ser retirada, com o desenho do retalho do tragus. Linha lilás representa a incisão pós-tragal e periauricular.



**Figura 3.** Pontos de plicatura do SMAS, com direção de tração. A ordem da sutura começando pelo ângulo da mandíbula.



**Figura 4.** Pontos de adesão. Pontos com monocryl 4.0 (em branco) e mononylon incolor 4.0 (em azul).

período de 2014 a 2020, dos quais 39 eram homens. Pacientes com idade entre 31 e 84 anos (com a média de 56 anos). Todos os pacientes foram operados e observados pelo mesmo cirurgião e autor deste trabalho (2014 - 24, 2015 - 35, 2016 - 33, 2017 - 42, 2018 - 51, 2019 - 80, 2020 - 19).

### Técnica cirúrgica

Com o paciente em posição ortostática, é feita a marcação pré-operatória da região onde será realizada a incisão, da região a ser descolada e da possível pele a ser retirada (Figuras 1 e 2). Imaginando o local da inserção do lóbulo da orelha como centro da circunferência, é feito um círculo que varia de 4 a 6 centímetros, conforme as alterações existentes no ramo da mandíbula (“jowl” ou “bulldog”) e nas bandas platismais do pescoço. Na região submentoniana já é feita a marcação da lipoaspiração, caso necessário.

Todos os pacientes foram operados em centro cirúrgico de hospital sob anestesia local associada à sedação. A infiltração local foi feita com solução de lidocaína (40ml), soro fisiológico (120ml) e uma ampola de adrenalina.

A incisão é feita somente em área glabra, logo não é necessário corte de cabelo. Inicia-se a incisão pela região justa capilar da costeleta (em torno de 1.5cm), quebrando em ângulo de 90 graus na região pré-auricular, descendo retrotragal. Contornando a orelha na sua região posterior até sua porção superior (Figura 2). O descolamento subcutâneo é feito, inicialmente com o bisturi e depois com tesoura na área demarcada.

O segundo passo é a plicatura do sistema músculo-aponeurótico superficial (SMAS), feita com nylon 4.0 incolor (Figura 3). Iniciando a sutura pelo ramo da mandíbula, depois na região anterior e por último na região posterior, deixando toda superfície lisa e sem flacidez. O próximo passo é a sutura de adesão de todo retalho, feita com monocryl 4.0, tracionando-se suavemente, mas sem marcar muito a pele (Figura 4). Os pontos de adesão seguem a mesma ordem do SMAS, começando pelo ramo da mandíbula.

Após retira-se o excesso de pele, ajustando com o desenho feito anteriormente, podendo haver a necessidade de retirar um pouco mais ou menos. A sutura da pele é feita com monocryl 4.0 e, finalmente, com uma sutura intradérmica contínua realizada com monocryl 5.0; não há necessidade de drenos. O último passo é a lipoaspiração do submento, feita por pequena incisão mediana no submento. E o curativo compressivo com gazes em torno de orelha, gazes acolchoadas e a faixa elástica. O curativo é renovado com 24 horas, na alta do paciente (Figura 5).

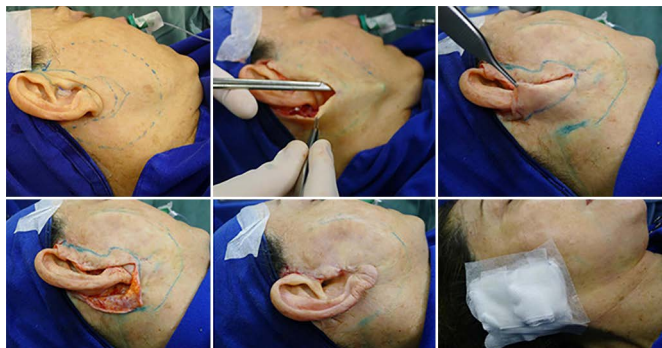

Figura 5. Marcação, descolamento, pontos de adesão, excesso de pele, sutura e curativo.

## RESULTADOS

Os resultados parciais são vistos logo nas primeiras semanas, principalmente após a drenagem linfática. Após um mês não se observa mais edema. A longo prazo, a cirurgia pode ser refeita em torno de 5 a 7 anos, e como não altera a implantação pilosa, ela pode ser feita várias vezes ao longo dos anos sem deixar estigmas, como visto em pós-operatórios de 1 ano (Figuras 6 e 7). As complicações foram bem menores, onde os raros hematomas se restringiram a pequenas regiões drenadas por punção transcutânea com 7 dias (12 casos). A queixa principal é a persistência em idosos e pacientes pós-bariátricos de alguma pele na região cervical central.

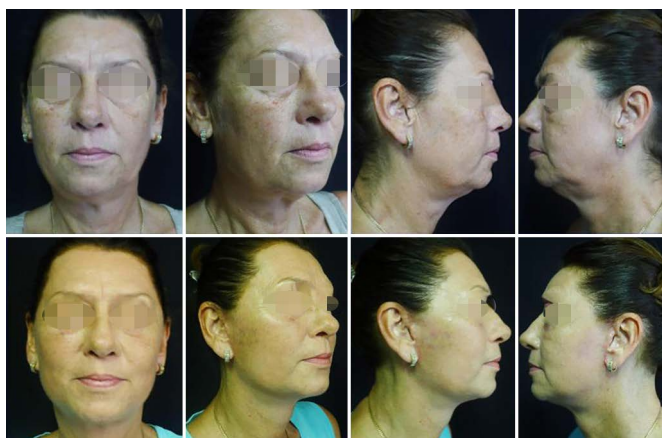

Figura 6. Pós-operatório de 2 meses e 1 ano.

## DISCUSSÃO

O rejuvenescimento facial deve englobar diversas formas complementares de tratamento e atuar de maneira eficaz em todas as regiões faciais. O arsenal cosmético em ascensão, com os preenchedores somados à toxina botulínica estão colocando em discussão o lifting coronal amplo, sobretudo em pacientes mais jovens. Em indivíduos mais velhos, entender a interação entre essas

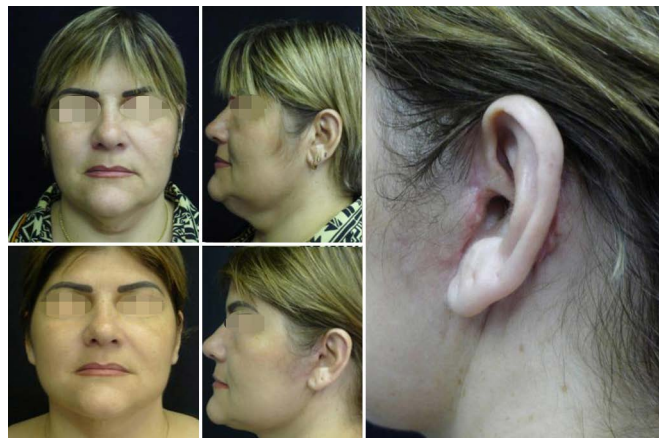

Figura 7. Pós-operatório com detalhe na região retroauricular.

mudanças anatómicas complexas é fundamental na escolha de alguma estratégia cirúrgica, que pode variar desde o tratamento periorbitário, passando pelo lifting frontal conservador, até liftings radicais dessa região<sup>2</sup>.

O *facelift light* é abordado neste estudo como uma alternativa para o tratamento dos terços médio e inferior da face, com uma marcação padronizada, reproduzível; com uma cicatriz reduzida, descolamento moderado, plicatura do SMAS e pontos de adesão; bem como com resultados naturais, poucas complicações e retorno precoce dos pacientes às atividades diárias.

A marcação pré-operatória padronizada facilita a reprodutibilidade da técnica com um aprendizado mais fácil e seguro, se comparado à ritidoplastia clássica ou com descolamentos agressivos<sup>3</sup>. Uma vez que as abordagens mais agressivas e profundas, ou grandes descolamentos trazem consigo o risco ainda maior de outras complicações, como lesões de ramos do nervo facial e sofrimento dos retalhos<sup>4</sup>.

Diversos autores relatam ter reduzido a amplitude dos descolamentos e perceberam que os resultados são igualmente bons e muito semelhantes aos que obtinham com os descolamentos mais amplos e generalizados de antes. Estes são, agora, reservados para os casos de grande flacidez de pele e para os que necessitam de desengorduramento cervical grande associado à plicatura de platísmo<sup>5,6</sup>.

Outro ponto importante da ritidoplastia é o tratamento do sistema musculoaponeurótico superficial (SMAS)<sup>5,7</sup>, pois este tornou-se imprescindível durante a realização do lifting facial, uma vez que determina a elevação e tração dos planos teciduais, com efeitos duradouros a longo prazo<sup>8</sup>, podendo ser empregadas técnicas que vão desde mobilização, plicatura e reposicionamento, até ressecções subaponeuróticas. Neste contexto, o *facelift light* é realizado com a plicatura padronizada do SMAS, sem descolamento deste e sem ressecções

profundas, visando diminuir riscos de lesões das estruturas subaponeuróticas.

O uso dos pontos de adesão aplicados nas regiões pré e retroauricular reduziu a zero a incidência de grandes hematomas com necessidade de drenagem cirúrgica em caráter de urgência<sup>9,10</sup>, fazendo com que o uso de drenos se tornasse desnecessário com o uso dessa técnica.

Dessa forma, a cirurgia de rejuvenescimento dos terços médio e inferior da face vem evoluindo para se realizar técnicas menos invasivas e menos agressivas, a fim de diminuir complicações e proporcionar retorno mais precoce às atividades habituais dos pacientes<sup>8-12</sup>; sem, no entanto, comprometer a ocorrência de resultados naturais e satisfatórios aos pacientes.

### CONCLUSÃO

A técnica de *facelift light* foi considerada satisfatória pela qualidade dos resultados obtidos nesta casuística, pelo baixo índice de complicações e pelo retorno precoce dos pacientes às suas atividades.

### COLABORAÇÕES

<b>IRF</b>	Análise e/ou interpretação dos dados, Concepção e desenho do estudo, Redação - Preparação do original
<b>NOS</b>	Redação - Revisão e Edição

### REFERÊNCIAS

1. Menezes MVA, Abla LEF, Dutra LB, Junqueira AE, Ferreira LM. Modified minilifting results: prospective study. *Rev Bras Cir Plást.* 2010;25(2):285-90.
2. Tabatabai N, Spinelli HM. Limited incision nonendoscopic brow lift. *Plast Reconstr Surg.* 2007;119(5):1563-70.
3. Baker DC, Stefani WA, Chiu ES. Reducing the incidence of hematoma requiring surgical evacuation following male rhytidectomy: a 30-year review of 985 cases. *Plastic Reconstr Surg.* 2005 Dez;116(7):1973-85;discussion:1986-7.
4. Paul MD, Calvert JW, Evans GR. The evolution of the midface lift in aesthetic plastic surgery. *Plast Reconstr Surg.* 2006 Mai;117(6):1809-27.
5. Mitz V, Peyronie M. The superficial musculo-aponeurotic system (SMAS) in the parotid and cheek area. *Plast Reconstr Surg.* 1976 Jul;58(1):80-8.
6. Saldanha OR, Azevedo SFD, Saldanha Filho OR, Saldanha CB, Chaves LO. Ritidoplastia com descolamento composto. *Rev Bras Cir Plást.* 2010;25(1):135-40.
7. Pitanguy I, Degand M, Ceravolo MP, Bos H. Considerações sobre nossa experiência com dissecação e plicatura do SMAS em meloplastia. *Rev Bras Cir Plást.* 1981;71(1):57-72.
8. Maloney BP, Schiebelhoffer J. Minimal-incision endoscopic face-lift. *Arch Facial Plast Surg.* 2000;2(4):274-8.
9. Destro MWB, Destro C, Baroudi R. Adhesion stitches in rhytidoplasty: a comparative study. *Rev Bras Cir Plást.* 2013;28(1):55-8.
10. Cló TXT, Ferraz Junior WFF, Leão CEG, Cló FX, Mourão LM, Leão LR. Perioperative systematization for the prevention of hematomas following face-lift procedures: a personal approach bases on 1,138 surgical cases. *Rev Bras Cir Plást.* 2019 Jan/Mar;34(1):2-9.
11. Aboudib JH, Pontes R, Amaral PB, Castro CC. Debate sobre ritidoplastias: "radicais ou econômicas?". *Rev Bras Cir Plást.* 2005;20(4):253-5.
12. Zani R, Fadul Junior R, Rocha MAD, Santos RA, Alves MCA, Ferreira LM. Facial nerve in rhytidoplasty: anatomic study of its trajectory in the overlying skin and the most common sites of injury. *Ann Plast Surg.* 2003 Set;51(3):236-42.

\*Autor correspondente:

**Isaac Rocha Furtado**  
Avenida Dom Luís, 1233, Sala 606, Fortaleza, CE, Brasil.  
CEP: 60160.230  
E-mail: dr.isaacfurtado@gmail.com