










Transposição da veia cefálica para reconstrução microcirúrgica de cabeça e pescoço: estudo anatômico em cadáveres

Cephalic vein transposition for head and neck microsurgical reconstruction: anatomical study in cadavers

RONEY GONÇALVES FECHINE FEITOSA ^{1*} 
PEDRO NORTON GONÇALVES DIAS ¹ 
ANDRÉ DE CASTRO LINHARES ¹ 
FLAVIA MODELLI VIANNA WAISBERG ¹ 
AN WAN CHING ¹ 
JOSÉ DE ARIMATÉIA MENDES ¹ 
LYDIA MASAKO FERREIRA ¹ 

■ RESUMO

Introdução: A transposição de veia cefálica é uma alternativa interessante como veia doadora na reconstrução oncológica de cabeça e pescoço em pacientes com história de radioterapia cervical. O objetivo do trabalho é avaliar as características anatômicas da veia cefálica em cadáveres. **Métodos:** Foram dissecadas seis veias cefálicas de três cadáveres. As veias foram seccionadas na parte medial do braço e transpostas até o pescoço por cima das clavículas. **Resultados:** As veias apresentaram média de comprimento de $18,75 \pm 1,84$ cm e número de tributárias com variação de 7-9. O diâmetro coincidiu em ambas as veias de cada cadáver. O parâmetro anatômico usado para identificá-las (sulco deltopeitoral) se mostrou confiável, possibilitando uma dissecação previsível. **Conclusão:** A veia cefálica tem características constantes e fácil localização, sendo uma opção relevante ao arsenal terapêutico do cirurgião plástico reconstrutor.

Descritores: Neoplasias de cabeça e pescoço; Procedimentos cirúrgicos reconstrutivos; Microcirurgia; Transplante autólogo; Radioterapia.

■ ABSTRACT

Introduction: Cephalic vein transposition is an interesting alternative as a donor vein in head and neck cancer reconstruction in patients with a cervical radiotherapy history. This work aims to evaluate the cephalic vein anatomical characteristics in cadavers. **Methods:** Six cephalic veins from three cadavers were dissected. The veins were sectioned in the medial part of the arm and transposed to the neck over the clavicles. **Results:** The veins had an average length of 18.75 ± 1.84 cm and several tributaries with a variation of 7-9. The diameter coincided in both veins of each corpse. The anatomical parameter used to identify them (deltopectoral groove) proved reliable, allowing predictable dissection. **Conclusion:** The cephalic vein has constant characteristics and is easy to locate, being an option relevant to the reconstructive plastic surgeon's therapeutic arsenal.

Keywords: Head and neck neoplasms; Reconstructive surgical procedures; Microsurgery; Autologous transplantation; Radiotherapy.

Instituição: Universidade Federal de São Paulo, São Paulo, SP, Brasil.

Artigo submetido: 27/4/2020.
Artigo aceito: 19/7/2020.

Conflitos de interesse: não há.

DOI: 10.5935/2177-1235.2020RBCP0073

¹ Universidade Federal de São Paulo, São Paulo, SP, Brasil.

INTRODUÇÃO

Os cânceres de cabeça e pescoço, muito relacionados ao etilismo e tabagismo, têm importante prevalência na população brasileira. Houve um aumento na incidência desse tipo de câncer de 5,82 por 100 mil habitantes em 2000, para 11,54, em 2008, sendo o carcinoma espinocelular o tipo histológico mais comum¹. Só em 2008, foram diagnosticados 21.875 casos novos¹. Um estudo mais recente apontou um total de 220.390 casos diagnosticados entre 2000 e 2014². A transposição de retalhos livres é uma das técnicas de escolha na reconstrução oncológica de cabeça e pescoço³. A grande vascularização dessa região normalmente permitiria as anastomoses microvasculares com vasos receptores cervicais. Contudo, muitos desses pacientes são submetidos à radioterapia adjuvante. A radioterapia altera sobremaneira a permeabilidade vascular da região, dificultando a utilização de vasos receptores (principalmente veias) para o retalho microcirúrgico³.

O enxerto de veias de outras partes do corpo, como a veia safena é a escolha padrão nessa situação relatada acima⁴. Entretanto, essa opção traz a necessidade de duas anastomoses na veia enxertada; uma no vaso receptor e outra na veia do próprio retalho. Aumentando assim o risco de trombose e o tempo cirúrgico, além de aumentar a taxa de insucesso da reconstrução⁴.

Uma alternativa ao enxerto de veia é a transposição de veia cefálica⁵. Pois a veia cefálica está situada longe da região submetida à radioterapia. E tem curso e calibre relativamente constantes, além de um número pouco variável de tributárias. A veia cefálica tem se mostrado extremamente útil na reconstrução de cabeça e pescoço^{4,5}. Essa transposição venosa necessita apenas de uma anastomose cervical, no retalho, tendo menor risco de trombose e tempo de execução.

OBJETIVO

Avaliar as características anatômicas da veia cefálica em cadáveres para transposição cervical e o uso em retalhos microcirúrgicos.

MÉTODOS

Cadáveres

O presente estudo é primário. Foram dissecadas seis veias cefálicas de três cadáveres: uma mulher de 71 anos e, dois homens de 50 e 62 anos, no serviço de verificação de óbito da Faculdade de Medicina da Universidade de São Paulo (SVO-FMUSP), no período de outubro a dezembro de 2019. Foi analisado e aprovado pelo Comitê de Ética em Pesquisa (CEP)

da Universidade Federal de São Paulo sob o número 0675/2019, após o seu registro na Plataforma Brasil.

Técnica cirúrgica

Primeiramente, foi identificado o sulco deltopeitoral para delimitar a incisão; o corte foi feito entre 1 e 2cm lateral em relação ao sulco, para evitar lesão direta da veia cefálica. E progredido a incisão distal ao nível médio umeral, na superfície lateral do braço (topografia usual de veia cefálica). Identificada a veia, suas tributárias foram ligadas e a ligadura da veia distal, além de rotação da axila de distal para proximal (Figuras 1 e 2). A veia foi transposta até o pescoço por cima da clavícula, conforme ilustrado na Figura 3.

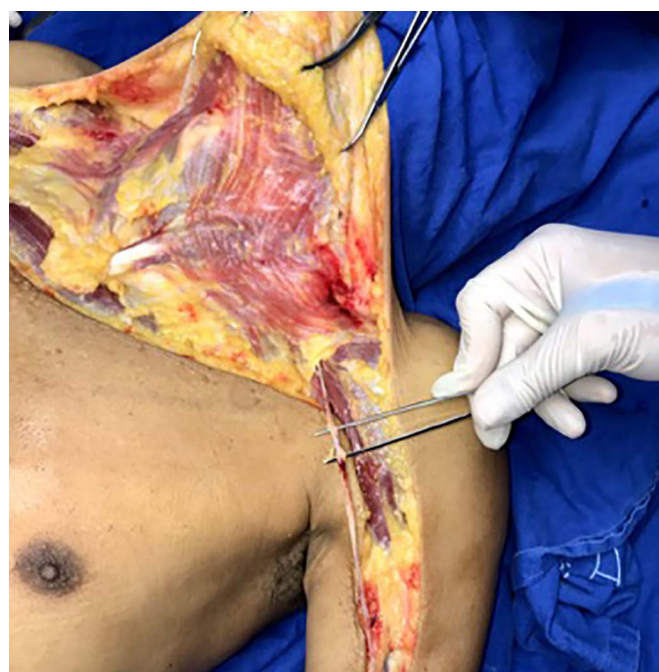


Figura 1. Dissecção da veia cefálica esquerda, incisão realizada próximo ao sulco deltopeitoral e ligadura das tributárias. Foi dissecado o pescoço apenas para fins ilustrativos anatômicos.

RESULTADOS

As veias apresentaram média de comprimento de $18,75 \pm 1,84$ cm, e número de tributárias com variação de 7-9. O diâmetro coincidiu em ambas as veias de cada cadáver, conforme evidenciado na Tabela 1. O parâmetro anatômico usado para identificá-las (sulco deltopeitoral) se mostrou confiável, possibilitando uma dissecação previsível.

DISCUSSÃO

A reconstrução oncológica de cabeça e pescoço passou por diferentes estágios, na década de 40, houve várias tentativas de se corrigir esses defeitos

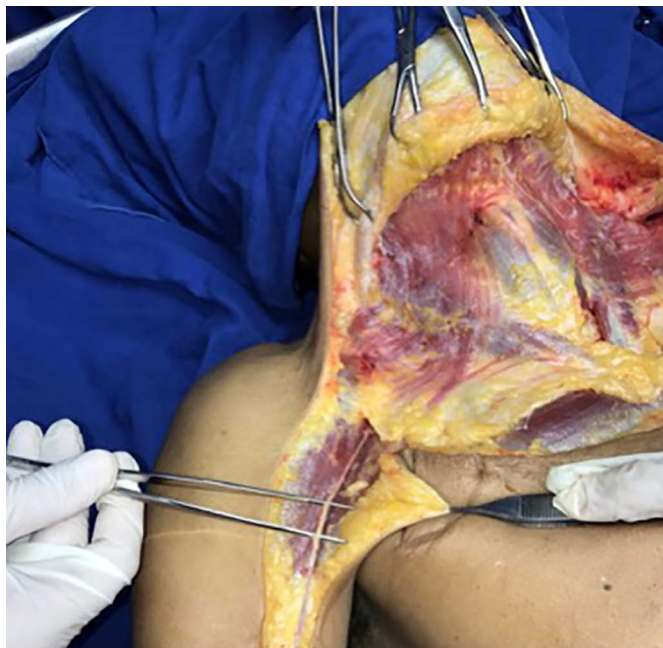


Figura 2. Dissecção da veia cefálica direita, incisão realizada próximo ao sulco deltopeitoral e ligadura das tributárias. Foi dissecado o pescoço apenas para fins ilustrativos anatômicos.

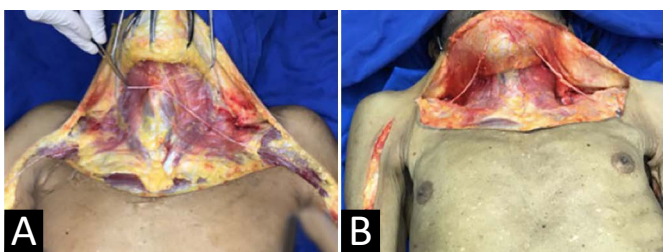


Figura 3. Transposição da veia cefálica para região cervical. **A.** Observe que há a possibilidade de extensão da veia cefálica esquerda até a região contralateral cervical, evidenciando versatilidade da veia cefálica; **B.** Demonstração de ambas as veias cefálicas dissecadas e transpostas para a região cervical.

com retalhos locais e enxertos de pele, os quais não apresentaram bons resultados a longo prazo, evoluindo com fístulas orofaciais, deiscências, necroses e deformidades complexas resultantes da reconstrução⁶. Com o tempo, surgiram outras opções, como o retalho pediculado temporofrontal⁷ e o retalho miocutâneo regional de peitoral maior⁸. Contudo, a dificuldade de rotação axial e a o fato de se ter pouco tecido disponível

adjacente à lesão fez com que os retalhos livres despontassem como uma das principais opções para reconstrução nesses casos⁹. Eles são mais vantajosos que os retalhos axiais pediculados, por permitirem melhor suprimento sanguíneo, menor tensão, maior maleabilidade, moldabilidade e maior extensão de tecido para a reconstrução^{1,2}.

Em pacientes que não realizaram tratamento radioterápico ou cirúrgico prévio, é possível usar os próprios vasos receptores do pescoço e da face, como: ramos da artéria carótida externa e tributárias da veia jugular interna, ou a veia jugular externa¹⁰. A transposição de veias da região torácicas tem sido uma opção viável para contornar o comprometimento da vascularização no paciente submetido à radioterapia cervicofacial^{10,11}.

Nessa técnica descrita, a veia cefálica transposta será anastomosada à veia do retalho, fazendo uma única anastomose, diminuindo o risco de trombose e diminuindo a taxa de insucesso da reconstrução. Há várias opções possíveis de vasos para serem transpostos, além da veia cefálica, temos a veia toracodorsal e a veia cervical transversa¹¹. Dentre essas opções, a veia cefálica se apresenta como uma das principais alternativas, pois tem diâmetro adequado, dissecção previsível e está situada mais distante do local usual de radioterapia para neoplasia de cabeça e pescoço^{12,13}.

Nosso trabalho corroborou dados da literatura, mostrando o perfil constante da veia em relação ao calibre e comprimento, além do número pouco variável de tributárias. Ela permite uma excelente drenagem venosa e geralmente está livre da ablação radioterápica devido à sua localização torácica lateral.

A literatura traz vários relatos sobre o sucesso do uso da veia cefálica^{11,13,14}, o que confirma essa técnica como uma opção confiável na reconstrução de cabeça e pescoço.

CONCLUSÃO

A transposição de veia cefálica se mostra como uma opção interessante para a reconstrução oncológica de cabeça e pescoço, por ter características constantes

Tabela 1. Peso dos pacientes e volume transfundido.

Veia Cefálica	Lado	Gênero	Idade	Altura/Peso (m\Kg)	Nº de Tributárias	Comprimento (cm)	Diâmetro (mm)
1	D	Masculino	50	1,60\71	8	19	4
2	E	Masculino	50	1,60\71	7	19,5	4
3	D	Masculino	62	1,63\62	9	20,3	3
4	E	Masculino	62	1,63\62	8	18,9	3
5	D	Feminino	71	1,52\55	7	17,8	3
6	E	Feminino	71	1,52\55	8	17	3

e localização previsível, podendo ser uma técnica relevante ao arsenal terapêutico do cirurgião plástico reconstrutor.

COLABORAÇÕES

RGFF	Realização das operações e/ou experimentos, Redação - Preparação do original, Redação - Revisão e Edição
PNGD	Gerenciamento de Recursos, Redação - Preparação do original
ACL	Análise e/ou interpretação dos dados, Gerenciamento de Recursos, Investigação
FMVW	Realização das operações e/ou experimentos, Supervisão
AWC	Análise e/ou interpretação dos dados, Análise estatística, Supervisão
JAM	Análise estatística, Supervisão
LMF	Aprovação final do manuscrito, Gerenciamento do Projeto, Supervisão

REFERÊNCIAS

- Casati MFM, Vasconcelos JA, Vergnhanini GS, Contreiro PF, Graça BT, Kanda JL, et al. Head and neck cancer epidemiology in Brazil: populational based cross-sectional study. *Rev Bras Cir Cabeça Pescoço*. 2012 Out/Dez;41(4):186-91.
- Carvalho LGA, Santiago CPL, Andrade ACM, Valença AMG, Riveiro ILA, Castro RD. El câncer de cabeza y cuello en Brasil: un análisis de 15 años. *Rev Cubana Estomatol*. 2018 Out;55(3):22-8.
- Hanasono MM, Barnea Y, Skoracki RJ. Microvascular surgery in the previously operated and irradiated neck. *Microsurgery*. 2009;29:1-7.
- Maricevich M, Lin LO, Liu J, Chang EI, Hanasono MM. Interposition vein grafting in head and neck free flap reconstruction. *Plast Reconstr Surg*. 2018 Out;142(4):1025-34.
- Chan D, Rabbani CC, Inman JC, Ducic Y. Cephalic vein transposition in the vessel-depleted neck. *Otolaryngol Head Neck Surg*. 2016;155(2):367-8.
- McGregor IA. The pursuit of function and cosmesis in managing oral cancer. *Br J Plast Surg*. 1993 Jan;46(1):22-31.
- McGregor IA. The temporal flap in intra-oral cancer: its use in repairing the post-excisional defect. *Br J Plast Surg*. 1963 Out;16:318-35.
- Ariyan S. The pectoralis major myocutaneous flap. A versatile flap for reconstruction in the head and neck. *Plast Reconstr Surg*. 1979 Jan;63(1):73-81.
- Vanni CMRS, Pinto FR, Castro R, Kanda JL. Pedicle temporofrontal flap for head and neck reconstruction. *Arq Bras Ciên Saúde*. 2010 Mai/Ago;35(2):99-102.
- Rinaldo A, Shaha AR, Wei WI, Silver CE, Ferlito A. Microvascular free flaps: a major advance in head and neck reconstruction. *Acta Otolaryngol*. 2002;122(7):779-84.
- Vasilakis V, Patel HDL, Chen HC. Head and neck reconstruction using cephalic vein transposition in the vessel-depleted neck. *Microsurgery*. 2009 Jun;29(8):598-602.
- Kubo T, Yano K, Hosokawa K. Management of flaps with compromised venous outflow in head and neck microsurgical reconstruction. *Microsurgery*. 2002;22(8):391-5.
- Chan D, Rabbani CC, Inman JC, Ducic Y. Cephalic vein transposition in the vessel-depleted neck. *Otolaryngol Head Neck Surg*. 2016;155(2):367-8.
- Inoue T, Fujino T. An upper arm flap, pedicled on the cephalic vein with arterial anastomosis, for head and neck reconstruction. *Br J Plast Surg*. 1986 Oct;39(4):451-3.

*Autor correspondente:

Roney Gonçalves Fechine Feitosa
 Rua Borges Lagoa 1083, Sala 62, Vila Clementino, SP, Brasil.
 CEP: 04038-032
 E-mail: roneyfechine@gmail.com