# Reconstrução heminasal direita com rotação de retalho cutâneo bilobado: contribuição pessoal

## *Right heminasal reconstruction with bi-lobed skin flap rotation: personal approach*

Ailton de Araújo Cerqueira[1]

Trabalho realizado na Clínica da Enseada, Vitória, ES.

Artigo recebido: 9/2/2009
Artigo aceito: 20/6/2009

**RESUMO**

Deformidades adquiridas do nariz por trauma ou doença têm sido corrigidas mediante retalhos cutâneos em ilha, nasogenianos, frontais, tubulados, e ainda pelo uso de retalhos bilobados. O caso relatado, mediante modificação pessoal, ilustra este tipo de procedimento.

**Descritores:** Nariz/cirurgia. Deformidades adquiridas nasais. Leishmaniose cutânea. Retalhos cirúrgicos.

**SUMMARY**

Acquired nasal deformity by trauma or sickness have been reconstructed by island skin flaps, nasal-labial, frontal, skin tube, and also with bi-lobed flap rotation. The present case show a personal approach with the use of this bi-lobed flap.

**Descriptors:** Nose/surgery. Nose deformities, acquired. Leishmaniasis, cutaneous. Surgical flaps.

## INTRODUÇÃO

As Figuras 1A e 1B ilustram um caso de sequela de leishmaniose cutânea em paciente de 60 anos de idade, após tratamento com antimônio e anfotericina B, utilizados dentro de cronograma até a cura clínica e resultados negativos anatomopatológicos. As sequelas de leishmaniose cutânea são as mais variadas na extensão e na forma, de acordo com a etapa em que o tratamento é realizado, na resposta medicamentosa e na resistência individual. Atinge a pele, a mucosa e as cartilagens nasais, lábio superior, faringe e laringe, com infecções secundárias associadas numa extensão nem sempre previsível. O tratamento cirúrgico somente é iniciado após a completa cura clínica e a estabilização cicatricial da lesão; em geral, após período mínimo de 4 meses.

## RELATO DO CASO

### Técnica cirúrgica

Primeiro tempo operatório - Paciente sob condições operatórias mediante sedação e anestesia local, apresentando perda parcial da pirâmide nasal direita, que inclui ausência total da asa e da parte cutânea, além da cartilagem triangular, com exposição parcial do septo nasal. Realizada delimitação de dois retalhos cutâneo-adiposo para-nasais com a forma da letra C, respectivamente numerados 1 e 2, ambos com pedículo inferior no lábio superior, junto à borda geniana da lesão (Figuras 2 e 3). Realizada ressecção da borda cicatricial em todo o contorno situado ao longo da linha superior e medial da lesão. Mobilização cirúrgica do retalho 1, rotação em torno do seu eixo cerca de 180°,

1. Cirurgião plástico; Membro Titular da Sociedade Brasileira de Cirurgia Plástica.

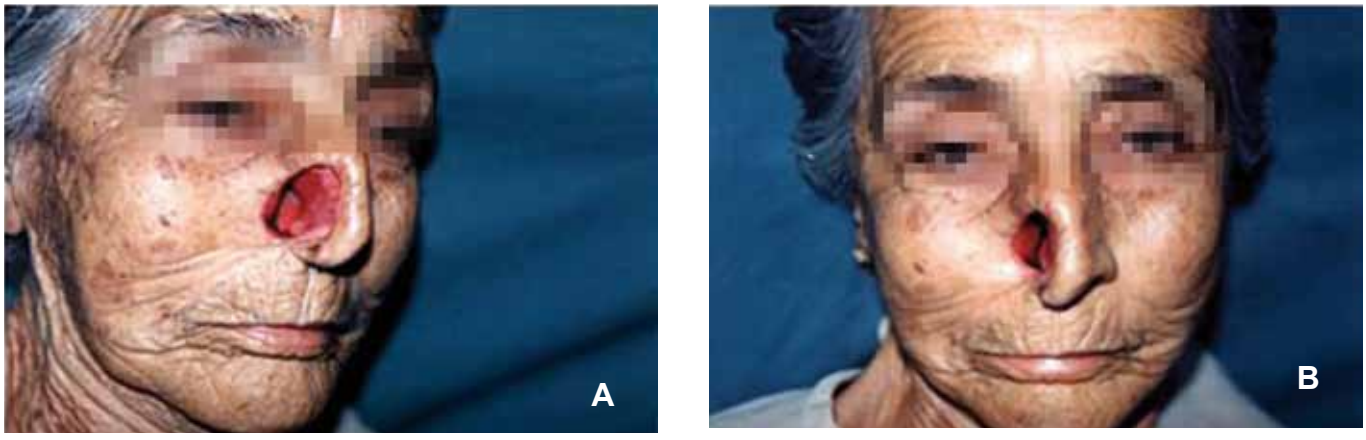


***Figura 1 - A e B:*** *sequela deformante heminasal direita pós leishmaniose cutânea tratada e curada, em paciente de 60 anos de idade, com perda total da pele e mucosa da asa nasal, incluindo as cartilagens alar e triangular, com exposição do segmento cartilaginoso do septo.*

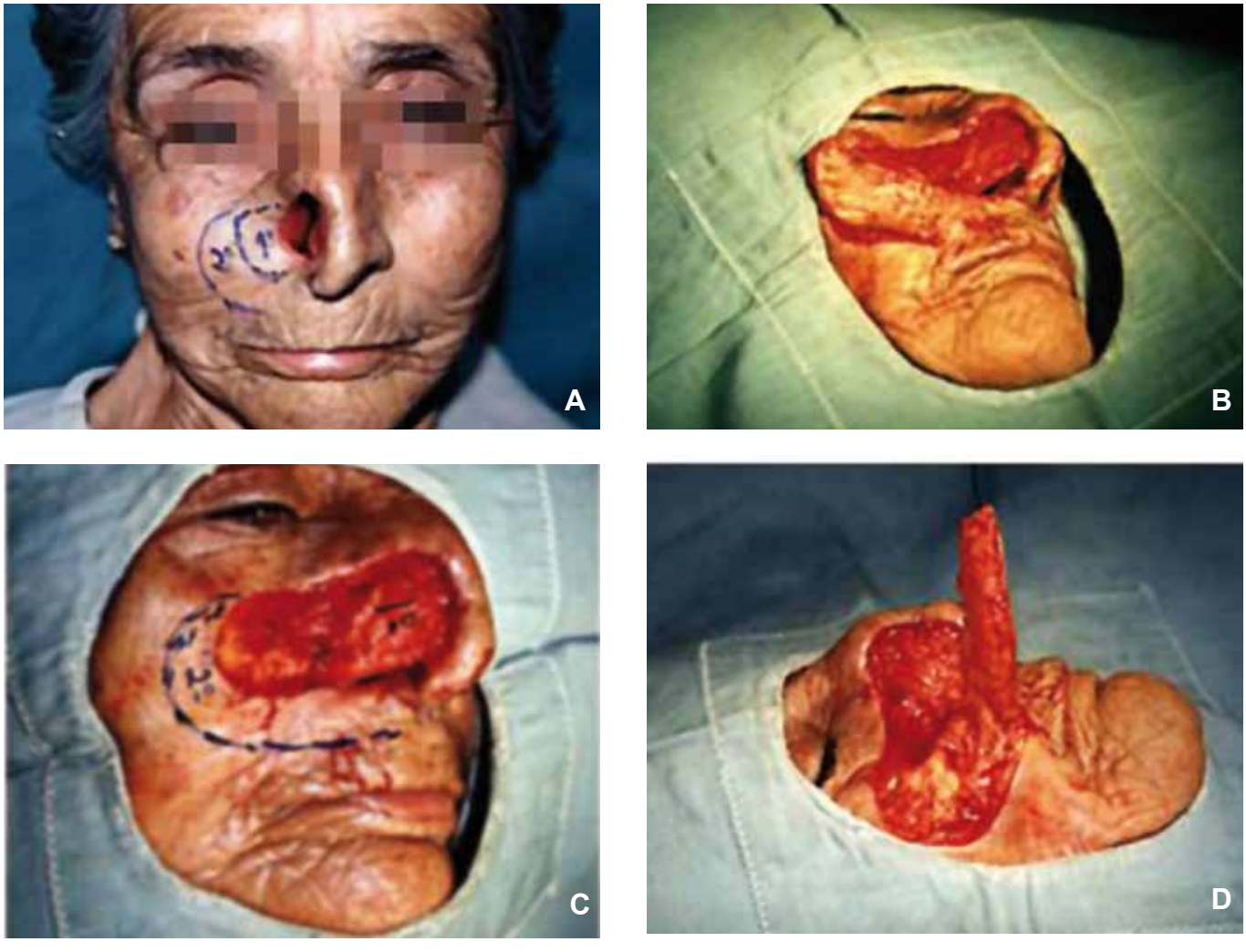


***Figura 2 - A, B, C e D:*** *elaboração, mobilização dos retalhos 1 e 2 sob a forma da letra* ***C****. Rotação do retalho 1 para servir de forro na reconstrução da porção direita do hemilado direito.*

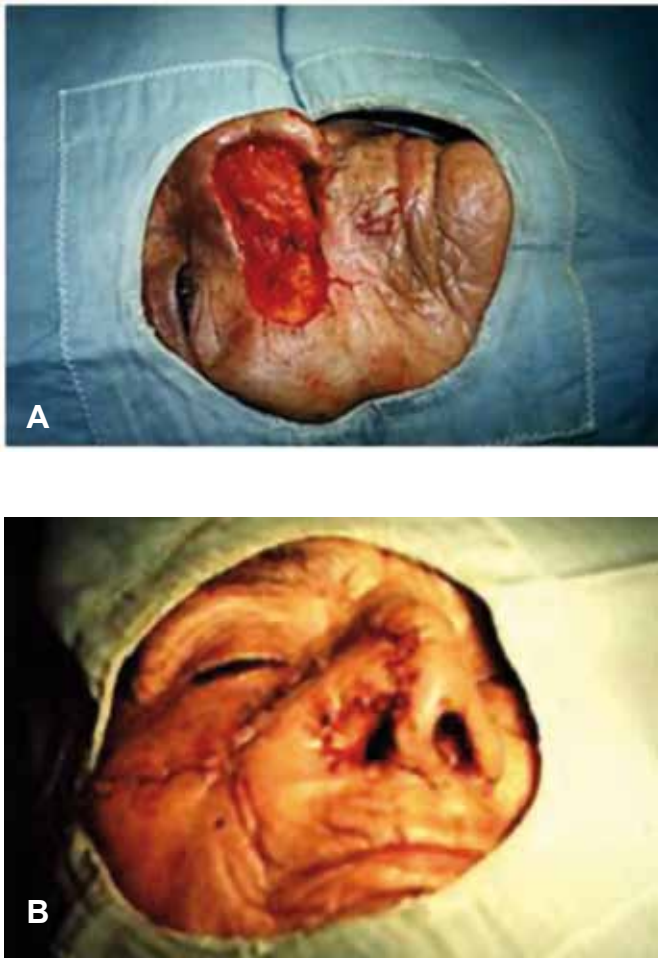


***Figura 3 – A** e **B:** o retalho 2 sob o aspecto bilobado, com base no lábio superior, é rodado cerca de 180° para cobrir a superfície externa direita do nariz. Sutura de rotina conclui a cirurgia.*

e sutura do mesmo com pontos isolados de cat-gut 4-0, ao longo da borda da lesão junto ao septo, de maneira a constituir o novo forro nasal na área lesada. O retalho 2, após sua mobilização, também é rodado e deslizado sobre a área cruenta, cobrindo-a em toda a sua extensão. As áreas doadoras são em seguida suturadas com pontos isolados de nylon 5-0.

Segundo tempo operatório - Realizado no 3º mês de pós-operatório. Foram efetuados dois detalhes cirúrgicos: adelgaçamento do retalho cutâneo e auto-enxerto de cartilagem auricular para dar suporte à nova asa nasal (Figura 4).

Terceiro tempo operatório – Aspecto final dois meses após revisão cirúrgica para determinar a melhoria estética da nova asa nasal, e correção das cicatrizes (Figura 5).

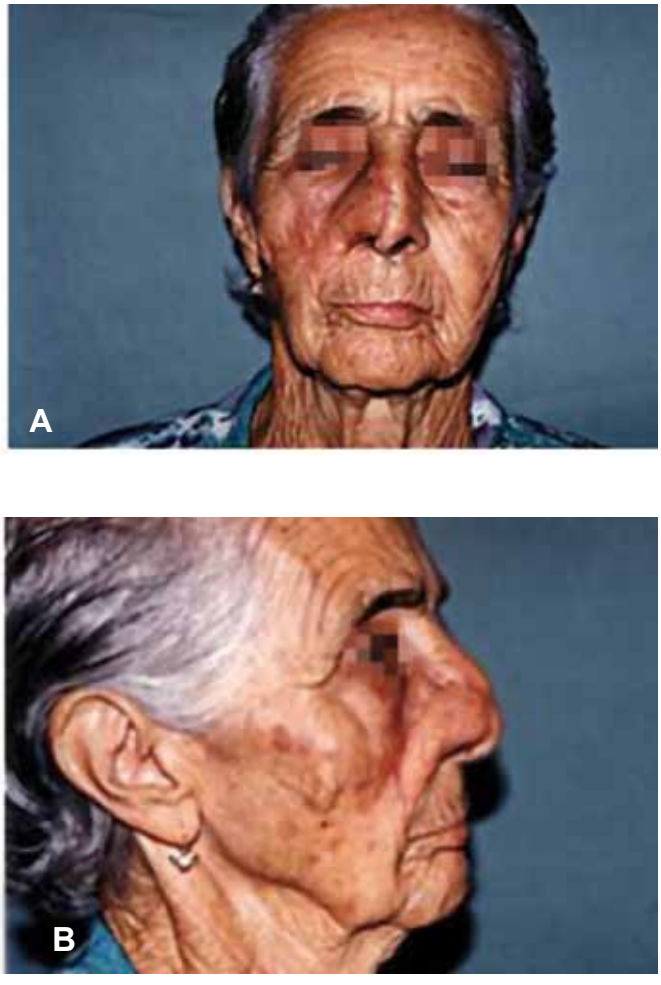

***Figura 4 - A e B:** terceiro mês de pós-operatório. Fotografia demonstra a espessura do retalho cutâneo para ser adelgaçado e retoque no contorno do hemilado reconstruído. **C:** enxerto de cartilagem da orelha para reforço da nova asa nasal.*

***Figura 5 - A, B e C:*** *vista lateral operada comparada com a não operada.* ***D:*** *6º mês de pós-operatório.*

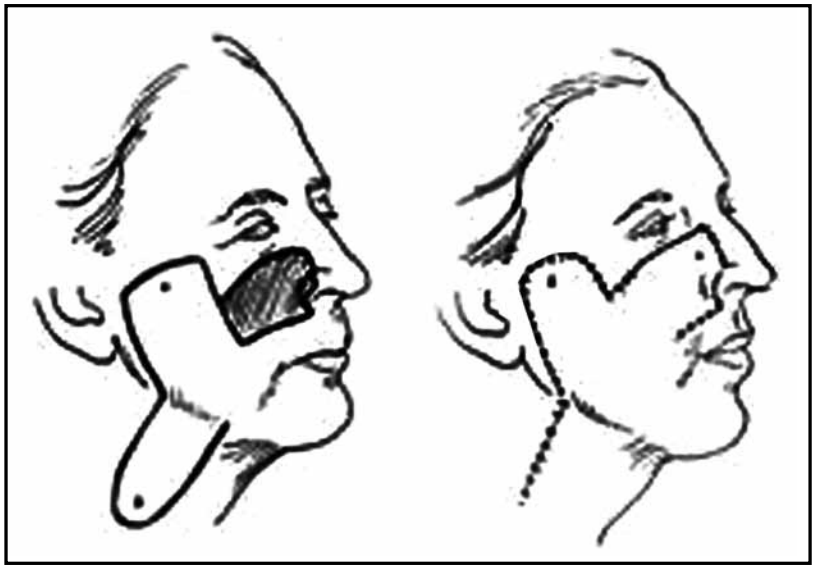

***Figura 6 -*** *Aspecto esquemático do retalho facio-cervical descrito por Zimany e Esser.*

## DISCUSSÃO

A história das reconstruções nasais remonta de épocas antes de Cristo até a atualidade. A literatura é vasta sobre o assunto. Foram desenvolvidos numerosos tipos de retalhos da vizinhança ou à distância para reconstruir lesões de todos os tipos na pirâmide nasal, com a finalidade de oferecer melhorias estéticas e funcionais. Dentre os autores que publicaram sobre o assunto destacam-se Gillies e Millard[1], Kazanjian & Converse[2], Denecke e Meyer[3], New[4] e Zimany[5]. Este último autor, baseado nos preceitos de Esser[6], divulgou o retalho cutâneo bilobado para reconstrução parcial de nariz e da face (Figura 6). Com base nestes princípios, logramos utilizar o retalho bilobado vizinho da área de reconstrução, em que

um deles é utilizado como forro nasal, face às condições cutâneas existentes e considerando-se a idade da paciente. Efetivamente, a manipulação e a mobilização dos retalhos cutâneos foram menos extensas e agressivas, assim como a extensão das cicatrizes residuais, conseguindo-se ainda efeitos funcionais e estéticos satisfatórios.

## REFERÊNCIAS


1. Gillies HA, Millard Jr DR. Principles and art of plastic surgery. Boston:Little, Brown;1957.
2. Kazanjian VH, Converse JM. The surgical treatment of facial injuries. 2nd ed. Baltimore:William & Wilkins;1959.
3. Denecke HJ, Meyer R. Plastic surgery of head and neck. Berlin:Springer-Verlag;1967.
4. New GB. Sickle flap for nasal reconstruction. Surg Gynecol Obstet. 1945;80:597.
5. Zimany A. The bi-lobe flap. Plast Reconstr Surg. 1953;11:424.
6. Esser JFC. Gestielte lokale nasenplastik mit zweizipfligen lappen. Deckung des sekunderen defektes vom ersten zipfel durch den zweiten. Deutsche Zeitschrift fur Chir. 1818;143:385.


**Correspondência para:** Ailton de Araújo Cerqueira
Av. Florentino Faller, 110 – Vitória, ES
E-mail: cerqueira.ailton@hotmail.com