Lipoenxertia guiada por ultrassonografia

Lipoplasty guided by ultrasound

Moisés Wolfenson[1]
Fernando Cerqueira
Norberto dos Santos Filho[2]

RESUMO

Introdução: A lipoenxertia iniciou-se com Neuber, em 1893, que a utilizou para corrigir uma depressão na face. Desde então, é utilizada em diversas condições, como preenchimento de cicatrizes deprimidas e rugas, correção de lipodistrofias faciais, entre outras. Para uma melhor integração do enxerto, os artigos mostram que adipócitos a serem doados devem ser obtidos com menor pressão de sucção e ter manipulação delicada. Assim, além de cânulas mais modernas, novos métodos foram desenvolvidos para se obter um melhor resultado; entre eles, o da lipoenxertia guiada por ultrassonografiia. **Objetivos:** O trabalho visa a demonstrar a importância de associar a ultrassonografia à lipoenxertia e os resultados obtidos. **Método:** Entre 2005 e 2008, 73 pacientes, com idades entre 16 e 68 anos, foram submetidos a este método e analisados retrospectivamente. O procedimento consistia em lipoaspirar o paciente tradicionalmente para, com ajuda da máquina ultrassonográfica, encontrar o melhor lugar para posicionar o enxerto e, então, fazê-lo. As áreas receptoras mais frequentes no estudo foram glúteos (52,05%) e face (20,54%); houve também injeção peniana de gordura. **Resultados:** Em algumas áreas com aponeurose mais fina, a ultrassonografia demonstrou que o enxerto intramuscular é fácil, seguro e de pouca absorção. Em locais com aponeurose espessa, o ideal é lipoenxertia mista, subcutânea e intramuscular. Observou-se menor incidência de efeitos colaterais com o método empregado nesse estudo em comparação à lipoenxertia tradicional. **Conclusão:** Lipoenxertia guiada por ultrassonografia apresenta grande eficácia em selecionar melhor o local de injeção do enxerto e melhorar o pós-operatório do paciente, além de prevenir algumas complicações do método tradicional.

Descritores: Lipectomia. Ultrassonografia. Nádegas. Abdome.

SUMMARY

Introduction: The lipoplasty began with Neuber, in 1893, that used to correct a depression in the face. Since then, it is used in various conditions, such as filling depressed scars and wrinkles, correction of facial lipodystrophy, among others. For better graft's integration, the articles show that donated adipocytes must be obtained with lower pressure and delicate handling. Thus, in addition to more modern canules, new methods were developed to obtain better results, among them, the lipoplasty guided by ultrasound. **Objective:** This study aims to show the importance of involving the ultrasound to lipoplasty and the results obtained. **Method:** Between 2005 and 2008, 73 patients, from 16 to 68 years, have been subjected to this method and analyzed retrospectively. The procedure consisted of traditional liposuction to then, with the help of the ultrasound, find the best place to position the graft, and do it. Areas receiving more frequently in the study were gluteus (52.05%) and face (20.54%); there was also a penile injection of fat. **Results:** In some areas with thinner aponeurosis, the ultrasound showed that the intramuscular graft is easy, safe and has a low absorption rate. In areas with thick aponeurosis, the ideal is a mixed lipoplasty - subcutaneous and intramuscular injections. Less side-effects were seen in comparison to traditional method. **Conclusion:** The results points to great effectiveness of the method in selecting the best location for the graft and improvement of the postoperative, and it also points to prevention of some complications of the traditional method.

Descriptors: Lipectomy. Ultrasonography. Buttocks. Abdomen.

Trabalho realizado na Clinica Hospitalar Multiplástica do Recife, Recife, PE.

Este artigo foi submetido no SGP (Sistema de Gestão de Publicações) da RBCP.

Artigo recebido: 10/3/2009.
Artigo aceito: 23/10/2009.

1. Membro Titular da SBCP; Chefe do serviço de cirurgia plástica da Clínica Hospitalar Multiplástica do Recife.
2. Doutorando; Estagiário do serviço de cirurgia plástica da Clínica Hospitalar Multiplástica do Recife.

INTRODUÇÃO

A lipoenxertia é o processo de preenchimento de regiões corpóreas com gordura autóloga, obtida por lipoaspiração, que tem sido muito utilizada para correção de diversas doenças e imperfeições da face e do corpo.

O primeiro relato de lipoenxertia se deu em 1893, quando Neuber utilizou fragmentos de aproximadamente 1 centímetro de gordura do braço para correção de depressão de face[1]. Em 1976, Fischer idealizou a lipoaspiração a seco na Itália, porém sua técnica era envolta por muitos riscos e complicações. A partir de então, começou o desenvolvimento de uma variedade de técnicas cirúrgicas, anestesias e instrumentos[2]. As cânulas foram modificadas, aparecendo furos das mais variadas formas e números, sempre na expectativa de aumentar a eficiência e a velocidade da lipoaspiração. O primeiro procedimento de lipoaspiração executado no Brasil foi em 1980, feito pelo francês Yves Gerard Illouz, no Rio de Janeiro. Em seguida, a técnica foi apresentada durante o Congresso Brasileiro de Cirurgia Plástica, em Fortaleza, CE. Esse mesmo médico estabeleceu outros conceitos-padrão de lipoaspiração[3], entre eles o da técnica úmida, que reduziu bastante o número de complicações da técnica a seco. Hoje, diversas são as técnicas disponíveis[4] para realizar a lipoenxertia, destacando-se a lipoaspiração auxiliada por bomba de sucção, laser, vibrolipoaspirador, VASER[5], e ASPIRE.

Nosso trabalho tem como objetivo demonstrar a importância do auxílio da ultrassonografia na escolha dos melhores sítios para se realizar a lipoenxertia. Essa técnica evita bastante as complicações associadas à lipoenxertia tradicional, às cegas[6].

MÉTODO

Foi realizado estudo retrospectivo de casos atendidos na clínica particular do autor principal do trabalho, no período de 2005 a 2008. Ao todo, 73 pacientes foram operados, as idades variavam de 16 a 68 anos, com média de 32 anos. Desses, 70 (95,9%) eram do sexo feminino e 3 (4,1%) do sexo masculino. Foram selecionados para o artigo apenas aqueles pacientes submetidos a lipoenxertia autóloga com ou sem tratamento da gordura extracorpórea. Além disso, foram feitas pesquisas de satisfação cirúrgica do paciente em 3 momentos do pós-operatório, posteriormente detalhadas. Todos os dados desse projeto foram colhidos diretamente dos prontuários arquivados na clínica do autor.

O enxerto a ser transplantado foi obtido por lipoaspiração[7]. Para ela era feita a infiltração da área a ser aspirada de 1:1 (quantidade de líquido infiltrado = quantidade de gordura aspirada; técnica úmida[8,9]). A lipoaspiração era realizada pela técnica tradicional, com cânulas rombas de 3,5 e 5 mm, por três a cinco furos, iniciando-se profundamente e complementado na camada mais superficial, sem lesar a derme e o plexo neurovascular subdérmico, presente principalmente na parte súpero-lateral dos flancos[10].

O tratamento dispensado para o enxerto coletado foi a decantação e a lavagem, que foram realizados quando as áreas doadoras e receptoras eram distantes (por exemplo, abdome e face); em áreas próximas (por exemplo, abdome e glúteos), o tecido não foi tratado. A mesma cânula que foi usada para retirar foi usada para colocar o enxerto em seu novo lugar. As áreas doadoras de preferência foram: abdome, flancos, quadril e púbis e as áreas receptoras, glúteas, face e trocantérica.

O auxílio da ultrassonografia entra no posicionamento desejado da cânula para enxertia, podendo ser no tecido subcutâneo, como é feito na região trocantérica (Figura 1); ou intramuscular, como realizado nos glúteos (Figura 2). Um especialista do aparelho ultrassonográfico (Aloka 1400) dá as coordenadas precisas para a localização do enxerto autólogo[11]. O enxerto é então colocado radial e retrogradamente, abrangendo vários planos[12], no local pré-selecionado pela ultrassonografia.

Fazendo correlação de origem e destino do transplante, observamos o seguinte: a gordura dos flancos foi destinada à região trocantérica; e a do abdome era destinada às diversas outras regiões, como quadril, mão, glúteos[13] e face; o pênis recebeu gordura oriunda do púbis[14]. Na nossa casuística, o abdome foi a área preferida para captação de células, com 33 (45,20%) doações, seguido pelos flancos (27,39%), quadril (13,69%) e púbis (6,8%); outros 7% foram captados de outras áreas. Já sobre as regiões receptoras, a glútea foi a que obteve maior preferência de sediar enxertos (52,05%), seguida pela face (20,54%), região trocantérica (15,06%), pantorrilhas (6,85%), mão (4,11%) e pênis (1,37%), com apenas uma aplicação (Figura 3).

O posicionamento da cânula podia ser feito de três formas, em dois sítios: intramuscular, preferencialmente em glúteos; subcutânea, idealmente no pênis, mas também boa em face; ou mesmo mista (intramuscular e subcutânea), na região trocantérica. A decisão de posicionamento baseia-se na espessura da aponeurose de cada região, quanto mais fina, melhor para posicionamento intramuscular.

Foi pesquisada a viabilidade do enxerto com 3 meses de pós-operatório em todos os pacientes, pelo mesmo aparelho de ultrassonografia usado na cirurgia.

A satisfação pós-operatória foi pesquisada em 3 momentos do pós-operatório. O primeiro aos 3 meses, depois aos 6 e, por fim, 12 meses da cirurgia. A cada pesquisa, o cirurgião perguntava ao paciente o que achava do resultado cirúrgico naquele momento, classificando-o como excelente, bom e

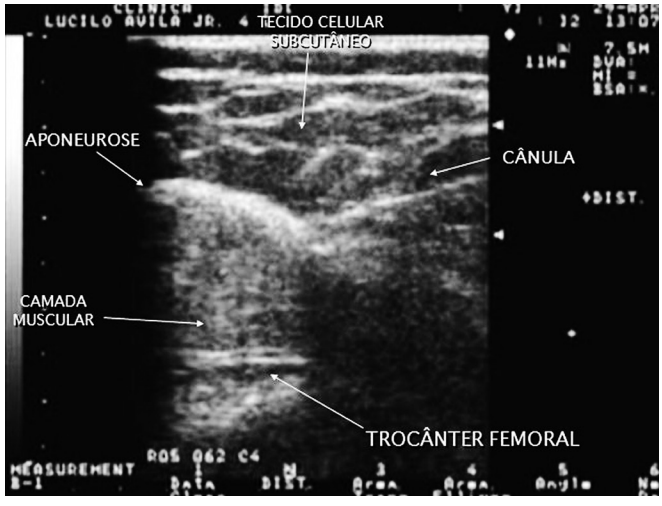

Figura 1 *- Posicionamento da cânula no tecido celular subcutâneo trocantérico.*

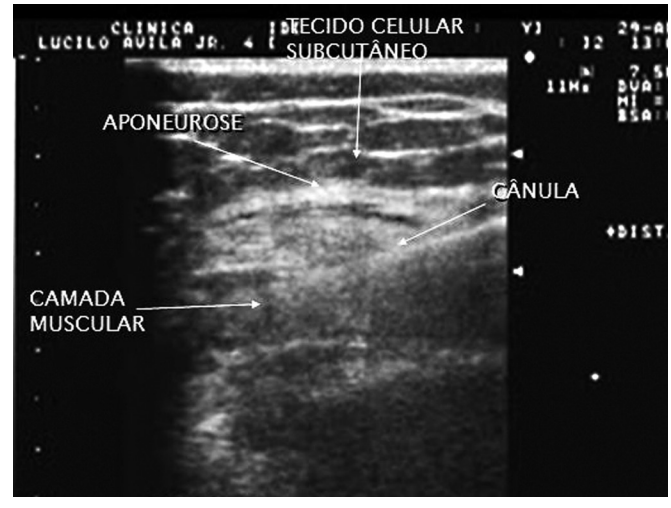

Figura 2 *- Posicionamento da cânula na camada muscular em região glútea.*

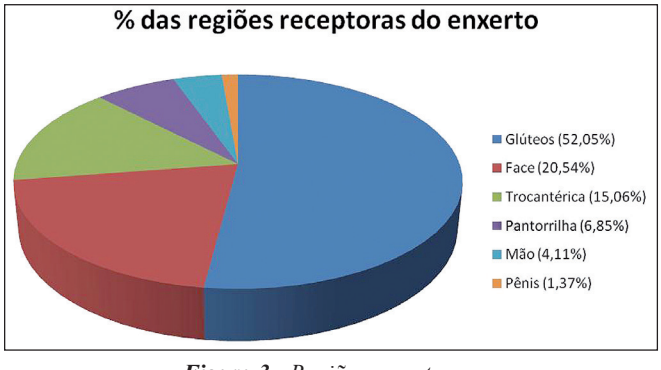

Figura 3 *- Regiões receptoras.*

regular. Houve também aqueles que não responderam, pois não compareceram às consultas pós-operatórias.

RESULTADOS

O acompanhamento pós-operatório foi, em média, de 3 a 18 meses.

Foi notada apenas a formação de cistos na face, em um (1,37%) paciente. Foi feita, para esse paciente, a injeção de triancinolona - 1 ampola de 1 ml intralesional a cada 30 dias, com desaparecimento da lesão após 90 dias, sem comprometimento do resultado final.

Em algumas áreas, como o pênis, a gordura a nível subcutâneo não foi absorvida, diferentemente dos outros sítios que apresentaram absorção de gordura em maior ou menor grau.

No enxerto intramuscular (por exemplo, glúteos) foi notado ótimo resultado estético no pós-operatório tardio (Figuras 4 e 5). Também é mostrada (Figura 6) a integração pós-operatória do enxerto ao músculo pela ultrassonogr afia. Na face, onde o enxerto foi subcutâneo, observamos também ótimo resultado estético e comprovação ultrassonográfica da viabilidade do tecido com 3 meses de pós-operatório (Figuras 7 a 9). Todos os pacientes estudados apresentaram viabilidade do enxerto, quando pesquisada com ultrassonografia aos 3 meses da cirurgia.

É importante salientar que, além do aumento volumétrico, a lipoenxertia promove o rejuvenescimento da pele, fato que já se começa a observar após 30 dias do procedimento.

A Figura 10 ilustra a pesquisa de satisfação pós-operatória que foi feita com 3, 6 e 12 meses da cirurgia. Foi notado que a maioria (69,86%) dos pacientes achou que o implante ficou bom após um ano; a porcentagem dos que acharam a cirurgia excelente se manteve relativamente estável (10,95%) nos 3 momentos da pesquisa; a de pessoas que não responderam aumentou (de 4,11% no 3° mês para 17,80% no 12° mês), o que coincidiu com a diminuição da porcentagem dos que acharam a cirurgia regular (17,80% no 3° mês para 1,37% no 12° mês).

DISCUSSÃO

A busca por novas formas de se proceder à lipoplastia é notável nos dias de hoje. Os procedimentos tendem a se tornar cada vez mais delicados e a requerer tecnologias auxiliares para que possam ser conduzidos. O uso de gordura autóloga implica na responsabilidade médica de injeções precisas. O planejamento cuidadoso dos níveis de injeção e das áreas de melhor eficácia é imperativo, assim como o domínio no tratamento das eventuais complicações que podem ocorrer[15].

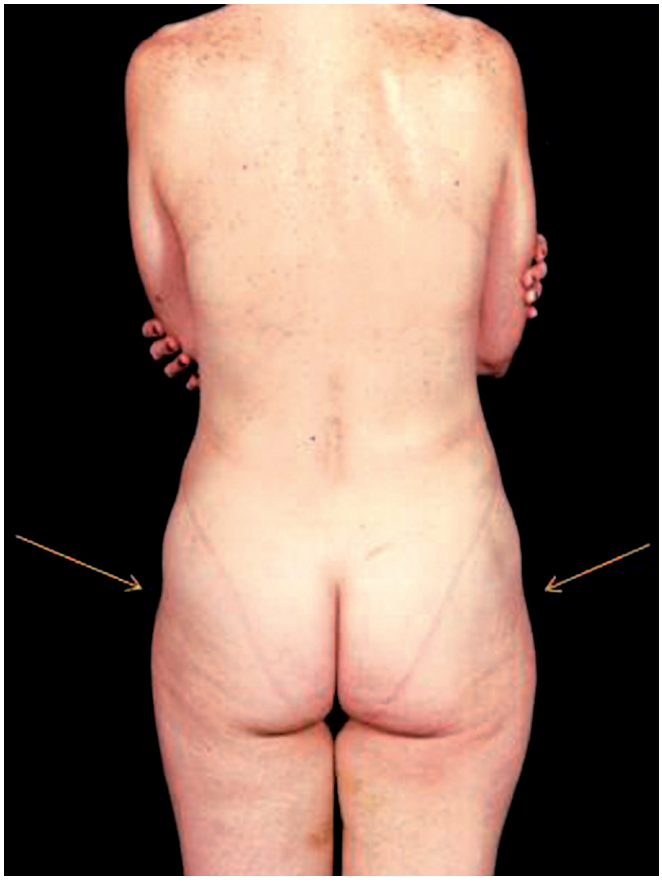

Figura 4 *- Pré-operatório com setas apontando região de interesse.*

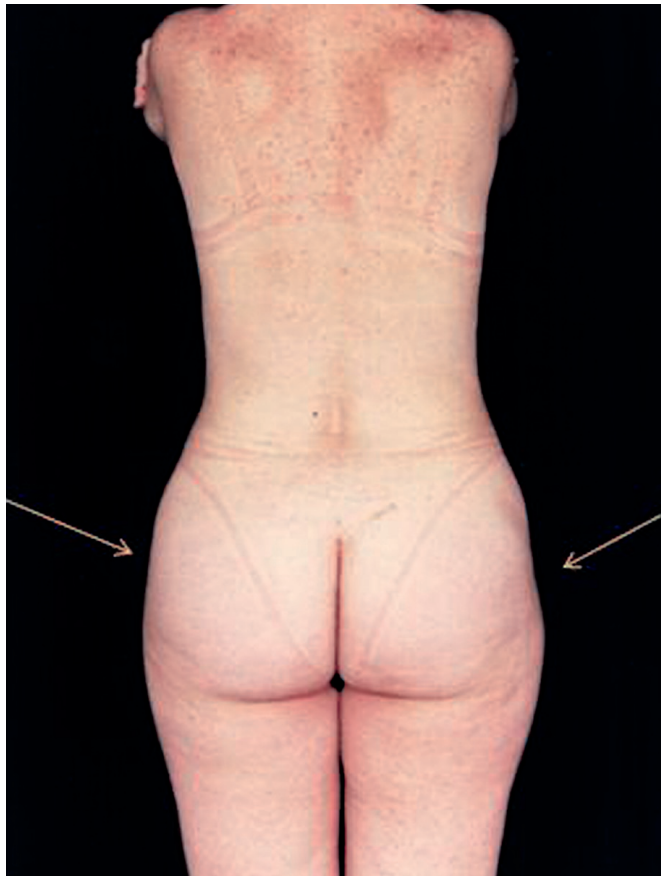

Figura 5 *- Pós-operatório de 13 meses com setas explicitando região de interesse.*

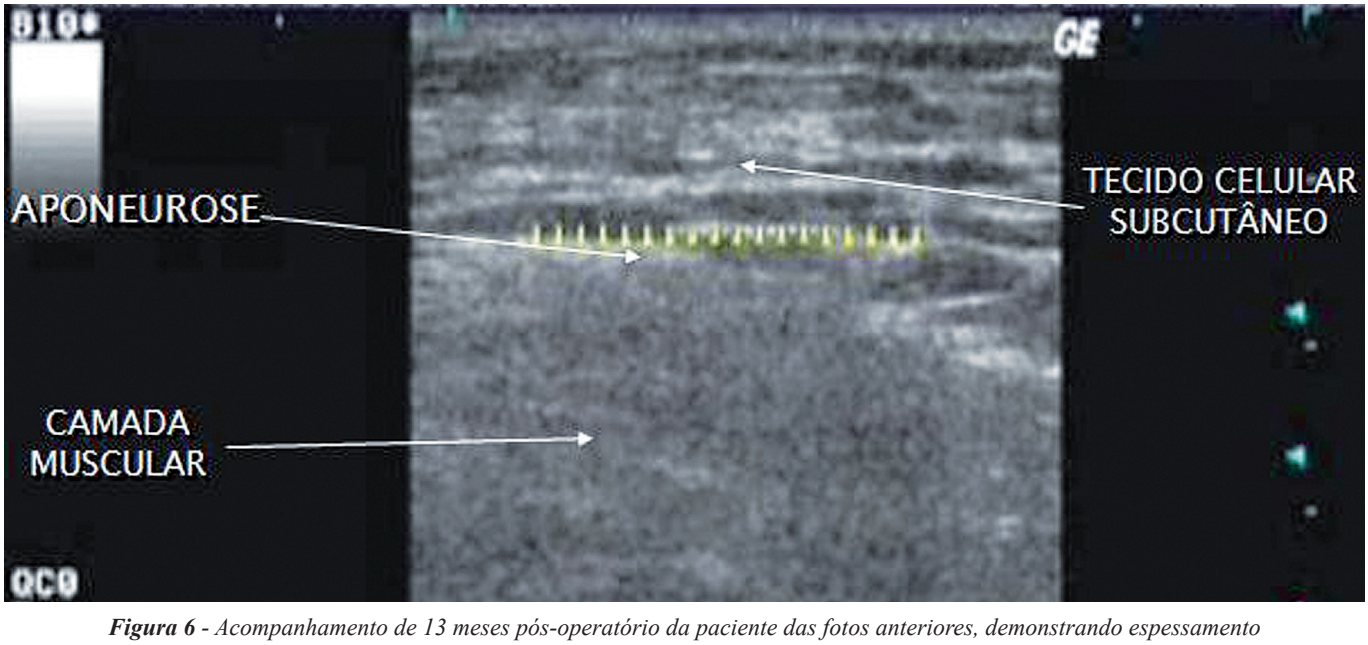

Figura 6 *- Acompanhamento de 13 meses pós-operatório da paciente das fotos anteriores, demonstrando espessamento e heterogeneidade da camada muscular.*

Figura 7 *- Pré-operatório.*

Figura 8 *- Pós-operatório de 3 meses.*

O auxílio da ultrassonografia nesse intuito é de grande ajuda por diversos motivos, como a seleção ideal do sítio a receber o enxerto, evitando-se lesar os vasos adjacentes; menor necessidade de repouso - a grande maioria (86%) teve alta hospitalar com menos de 12 horas de internamento devido à menor manipulação dos tecidos, proporcionada pela precisão ultrassonográfica; e a ultrassonografia auxilia até na identificação de possíveis hérnias de parede abdominal, evitando-se, assim, a perfuração intestinal.

A dor, o edema e as equimoses foram tão leves que a maioria dos pacientes voltou as suas atividades com uma semana; isso devido à menor manipulação da área a ser enxertada pela precisão ultrassonográfica. O autor acredita que nas lipoenxertias guiadas pela ultrassonografia, a visualização de grandes vasos, nervos, tendões, ligamentos representam maior segurança no ato operatório, evitando-se complicações sérias por traumatismos nesses elementos anatômicos nobres, como embolias gordurosas[16,17]. Outra vantagem, em relação ao método é visualizar, em tempo real, a distribuição do enxerto de gordura, a qual se faz retrógrada, centrifugamente e em filetes.

Com a ultrassonografia podemos observar que quanto mais fina a aponeurose, mais fácil a lipoenxertia a nível muscular, pela facilidade de penetração da cânula - isso se dá principalmente nos glúteos, onde o nível de absorção da gordura é mínima (cerca de 15%[18]), e temos 100% de certeza quanto ao nível em que se está enxertando. Em outras áreas onde a aponeurose é espessa, como na região trocantérica, optamos por fazer a lipoenxertia mista (subcutânea e intramuscular), pela redução da massa muscular nessa área.

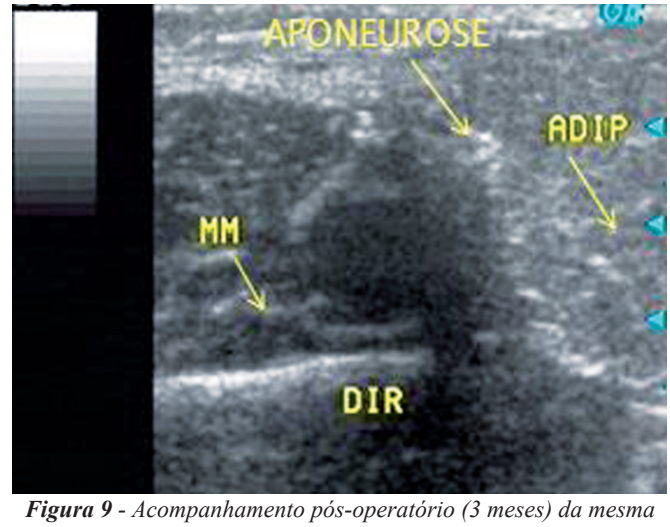

Figura 9 *- Acompanhamento pós-operatório (3 meses) da mesma paciente demonstrando a viabilidade do enxerto adiposo.*

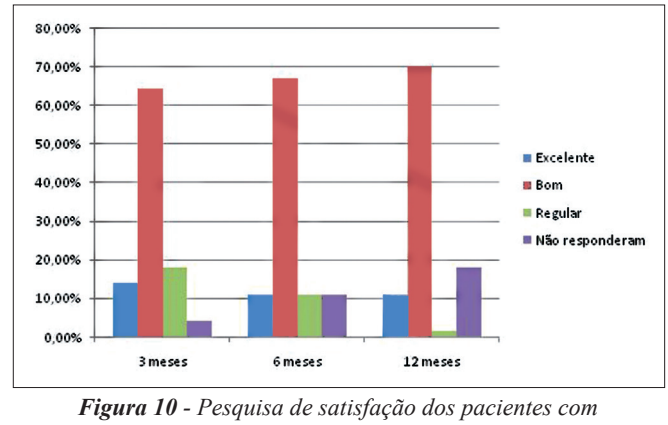

Figura 10 *- Pesquisa de satisfação dos pacientes com 3, 6 e 12 meses de pós-operatório.*

Pela segurança dada pela ultrassonografia, o autor principal habilitou-se a operar o aparelho de ultrassonografia (Aloka 1400), usado na pesquisa, e adotou-o como rotina em sua clínica. Sempre quando há dúvidas do local de inserção do enxerto, o aparelho é disponibilizado para uso do cirurgião, a fim de confirmar a posição correta do enxerto.

Por sua grande experiência em lipoenxertias facial e corporal, seguimos os ensinamentos do Professor Guerrero Santos (México), que cita: "Achamos que a gordura injetada a nível muscular é pouco absorvida pela estrutura anatômica do músculo, principalmente devido à sua vascularização"[19].

No pênis, a gordura subcutânea não foi absorvida, em concordância com a literatura[11]. Isso se deve à estrutura anatômica do pênis, que impede essa absorção.

CONCLUSÃO

Finalmente, a lipoenxertia associada à ultrassonografia é um método simples, com bons resultados estéticos e que traz maior segurança em relação às eventuais complicações do método tradicional.

REFERÊNCIAS

1. Neves RD, Pereira JF, Leite GB. Tratamento de lipodistrofias por lipoaspiração. ACM Arq Catarin Med. 1984;13(4):267-71.
2. Pitanguy I. Abdominal lipectomy: an approach to it through an analysis of 300 consecutive cases. Plast Reconstr Surg. 1967;40(4):384-91.
3. Illouz YG. Present results of fat injection. Aesthetic Plast Surg. 1988;12(3):175-81.
4. Barcellos J. Enxerto de gordura. Cirurgia plástica estética e reparadora. 1992;84:801-4.
5. Jewell ML, Fodor PB, Souza Pinto EB, Al Shammari MA. Clinical application of VASER-assisted lipoplasty: a pilot clinical study. Aesthet Surg J. 2002;22(2):131-46.
6. Gomes R. Critérios de segurança em lipoaspiração. ACM Arq Catarin Med. 2003;32(4):35-46.
7. Park H, Williams R, Goldman N, Choe H, Kobler J, Lopez-Guerra G, et al. Comparison of effects of 2 harvesting methods on fat autograft. Laryngoscope. 2008;118(8):1493-9.
8. Fodor PB, Watson JP. Wetting solutions in ultrasound-assisted lipoplasty. Clin Plast Surg. 1999;26(2):289-93.
9. Bersou Júnior A. Lipoenxertia: técnica expansiva. Rev Bras Cir Plast. 2008;23(2):89-97.
10. Uebel CO. Lipoabdominoplasty: revisiting the superior pull-down abdominal flap and new approaches. Aesthetic Plast Surg. 2009;33(3):366-76.
11. Júnior LA. Aspiração e alcoolização de endométrio mapas guiados por ultra-sonografia: follow-up de 86 casos. Ultra Imagem. Rev Bras Ultrassonografia Médica. 2003;1(3):218-24.
12. Souza Pinto EB, Queiroz Filho W, Sementilli A, Mourão Miziara AC, Rocha de Oliveira RP. Novos conceitos em lipoenxertia. Lipoaspiração superficial. 1999;12:97-102.
13. Lewis CM. Correction of deep gluteal depression by autologus fat grafting. Aesthetic Plast Surg. 1992;16(3):247-50.
14. Hernandez-Perez E. Fat injection of the penis: personal technique. Am J Cosmetic Surg. 1993;10:135-8.
15. Vargas AF, Amorim NG, Pitanguy I. Complicações tardias dos preenchimentos permanentes. Rev Bras Cir Plást. 2009;24(1):71-81.
16. Carpaneda CA, Ribeiro MT. Percentage of graft viability versus injected volume in adipose autotransplants. Aesthetic Plast Surg. 1994;18(1):17-9.
17. Buzalaf F, Helal Júnior J, Nagashima Y, Rosa AAM, Negretto AD. Oclusão da artéria e veia central da retina após cirurgia de lipoenxertia. Rev Bras Oftalmol. 2002;61(3):212-5.
18. Costa AN, Mendes DM, Toufen C, Arrunátegui G, Caruso P, Carvalho CRR. Síndrome da angústia respiratória do adulto por embolia gordurosa no período pós-operatório de lipoaspiração e lipoenxertia. J Bras Pneumol. 2008;34(8):622-5.
19. Santos G. Anais do Congresso Ibero-Latino Americano de Cirurgia Plástica. Lima,Peru; 2000.

Correspondência para: Moisés Wolfenson
Av. João de Barros, 791 – Recife, PE – CEP: 50100-020
E-mail: contato@moiseswolfenson.com.br