

Efeito das Técnicas Operatórias de Autonomização no Retalho Musculocutâneo Transverso do Músculo Reto do Abdome. Estudo Experimental em Ratas

Rui Lopes Filho¹
Alcino Lázaro da Silva²

- 1] Membro Titular da SBCP. Mestre em medicina pela Universidade Federal de Minas Gerais.
- 2] Professor Titular Doutor da Disciplina de Cirurgia do Aparelho Digestivo da Faculdade de Medicina da Universidade Federal de Minas Gerais.

Endereço para correspondência:

Rui Lopes Filho

R. Cônego Rocha Franco, 133 – ap. 302
Belo Horizonte – MG
30430-000

Fone: (31) 3337-8597

Descritores: Autonomização; retalho; necrose de pele; histologia.

RESUMO

Estudou-se o efeito das técnicas operatórias de autonomização utilizadas no retalho musculocutâneo transverso do músculo reto do abdome monopediculado de ratas. Os animais do grupo A (controle) foram submetidos à operação do retalho proposto para o estudo, que consistiu na incisão, remoção do fragmento na área 3 e descolamento do retalho até o abdome inferior, seguido de sutura no próprio leito. Os animais dos grupos B, C, D, E, F, G e H foram submetidos a diferentes técnicas operatórias de autonomização, sete dias antes da operação do retalho proposto para o estudo. Avaliou-se a porcentagem de área de necrose em relação à área total do retalho em cicatrização, utilizando-se uma folha milimetrada padronizada, uma caneta Pilot® de ponta fina e um molde transparente. Um estudo histológico, por microscopia de luz, foi realizado nos fragmentos removidos da extremidade contralateral ao pedículo vascular do retalho. A técnica operatória de autonomização que realizou divisão bilateral cranial dos músculos retos do abdome e cauterização de ambos os vasos epigástricos superiores profundos utilizada nos animais do grupo C foi a mais eficaz na redução da área de necrose do retalho estudado, não determinando alterações histológicas nos fragmentos examinados.

INTRODUÇÃO

O retalho musculocutâneo transverso do músculo reto do abdome foi descrito por Hartrampf *et al.* (1982)⁽¹⁾ e Gandolfo (1982)⁽²⁾, sendo considerado um excelente retalho para a reconstrução mamária, após mastectomia.

O comprometimento vascular e a necrose do retalho musculocutâneo transverso do músculo reto do abdome com pedículo vascular não dominante foram mais freqüentes nas pacientes que apresentaram obesidade, tabagismo, cicatrizes no abdome, doenças pulmonares crônicas, doenças cardiovasculares graves, problemas psicológicos e a inexperiência do cirurgião, como fatores de risco⁽³⁾.

A autonomização operatória determinou uma isquemia intencional e programada, provocando o aumento da vascularização interna e a redução da área de necrose dos retalhos cutâneos⁽⁴⁾ e musculocutâneos com fluxo sanguíneo deficiente, de acordo com estudos anteriores realizados em animais^(5, 6, 7, 8, 9).

O modelo de retalho musculocutâneo transverso do músculo reto do abdome em ratos foi escolhido para o estudo. Este modelo experimental de retalho foi proposto por Ögzentas *et al.* (1994)⁽⁶⁾, apresentando importantes semelhanças com o retalho musculocutâneo transverso do músculo reto do abdome do homem, tais como a presença das perfurantes musculocutâneas e a nutrição proveniente do pedículo vascular não dominante.

MATERIAL E MÉTODO

Foram utilizadas oitenta ratas da linhagem Wistar, pesando entre 250 g e 300 g, que foram mantidas sob as mesmas condições no laboratório experimental do Curso de Pós-Graduação em Cirurgia da Faculdade de Medicina da Universidade Federal de Minas Gerais.

A anestesia foi administrada pela via intramuscular, associando-se 10 mg/kg do Cloridrato de cetamina (*Ketalar*[®]) com 0,1 mg/kg do Cloridrato de 2-(2,6-xilidino) 5,6-dihydro-4H-1,3 tiazina (*Rompun*[®]).

Utilizou-se um modelo de retalho musculocutâneo transverso do músculo reto do abdome retangular, medindo 4,2 cm x 2,1cm, que foi dividido em áreas 1, 2 e 3 (Fig. 1).

A operação do retalho consistiu em incisão, remoção



Fig. 1 - Desenho do retalho musculocutâneo transverso do músculo reto do abdome com as áreas 1, 2 e 3. Projeção do músculo reto do abdome em vermelho. A seta indica o segmento que será enviado para exame histológico.

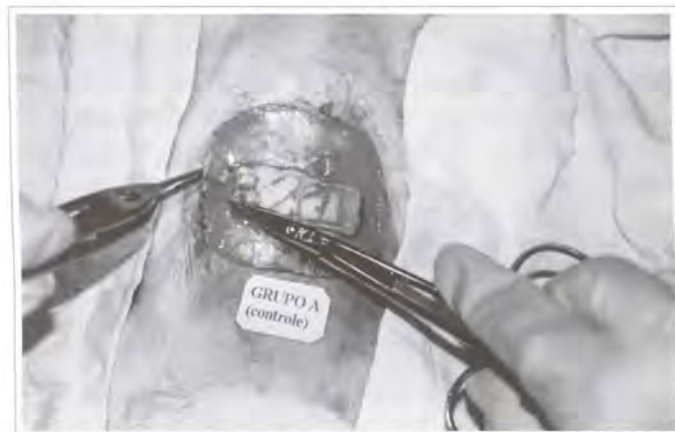

Fig. 2 - Fragmento da área 3 sendo removido durante o ato operatório.



Fig. 3 - Retalho musculocutâneo transverso do músculo reto do abdome descolado e rebatido até o abdome inferior.

do fragmento na área 3 e descolamento do retalho até o abdome inferior (Figs. 2 e 3). Após o total descolamento do retalho, nutrido pelos vasos epigástricos inferiores profundos e músculo reto do abdome, o retalho foi suturado com fio de náilon monofilamentar 4-0 no próprio leito.

Os animais do grupo A (controle) foram submetidos apenas à operação do retalho proposto para o estudo. Os animais dos grupos B, C, D, E, F, G e H foram submetidos a diferentes técnicas operatórias de autonomizações (Tabela I) (Figs. 4 e 5). Após o período de autonomização de sete dias, os animais foram submetidos à operação do retalho, semelhante àquela realizada nos animais do grupo A (controle).

A medida da área de necrose dos retalhos foi realizada no quinto dia pós-operatório, utilizando-se um molde transparente, uma caneta *Pilot*[®] de ponta fina e uma folha milimetrada padronizada, sendo obtida a porcentagem de área de necrose em relação à área total do retalho em cicatrização.

Os fragmentos removidos da área 3 dos retalhos foram fixados em blocos de parafina, submetidos a cortes histológicos no micrótomo manual com a calibragem de cinco micra e corados pela hematoxilina e eosina (H. E.) para estudo à microscopia de luz.

RESULTADOS

ALTERAÇÕES MACROSCÓPICAS

As áreas de necrose iniciaram-se com 48 horas e definiram-se no quarto dia pós-operatório (Fig. 6).

Os animais do grupo A (controle) apresentaram necrose nas áreas 2, 3 e parte lateral da área 1.

Os animais do grupo B apresentaram necrose na área 3 e parte da área 2.

Os animais do grupo C apresentaram necrose apenas na parte lateral da área 3. Seis ratas apresentaram sobrevida total do retalho.

Os animais do grupo D apresentaram necrose na área 3 e na parte lateral da área 2. Três ratas apresentaram sobrevida total do retalho.

Os animais do grupo E apresentaram necrose na área 3 e parte da área 2. Seis ratas apresentaram sobrevida total do retalho.

Os animais do grupo F apresentaram necrose na área 3 e parte da área 2. Três ratas apresentaram sobrevida total do retalho.

Os animais do grupo G apresentaram necrose na área 3 e parte da área 2. Uma rata apresentou

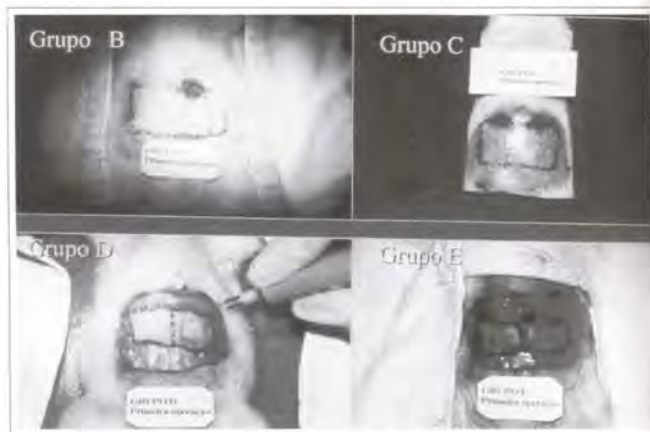


Fig. 4 – Técnicas operatórias de autonomização utilizadas nos animais dos grupos B, C, D e E.

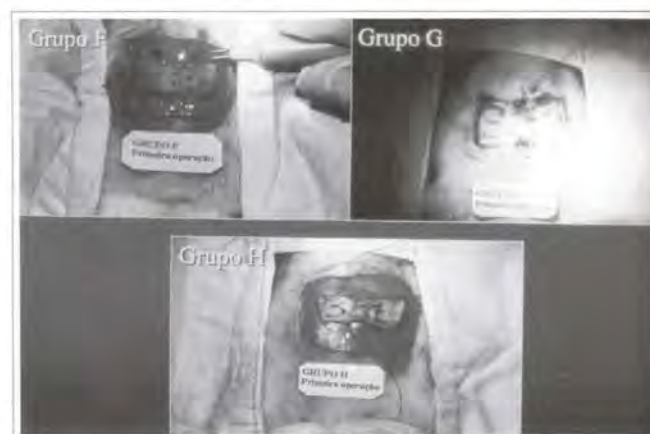


Fig. 5 – Técnicas operatórias de autonomização utilizadas nos animais dos grupos F, G e H.

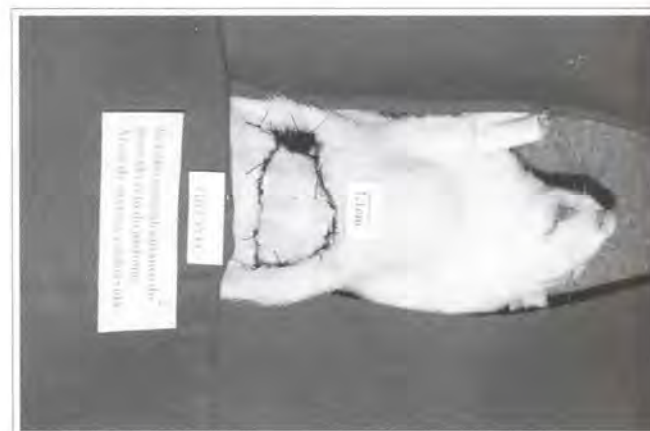


Fig. 6 – Área de necrose no retalho musculocutâneo transverso do músculo reto do abdome.

sobrevida total do retalho.

Os animais do grupo H apresentaram necrose na área 3 e parte da área 2. Uma rata apresentou sobrevida total do retalho.

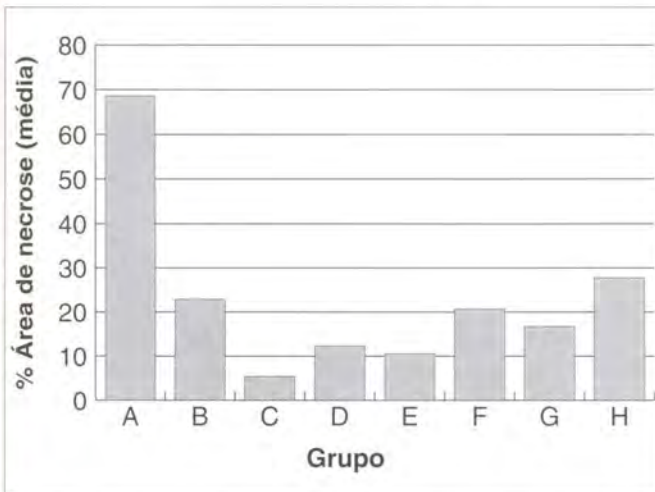


Fig. 7 – Porcentagem de área de necrose em cada grupo.

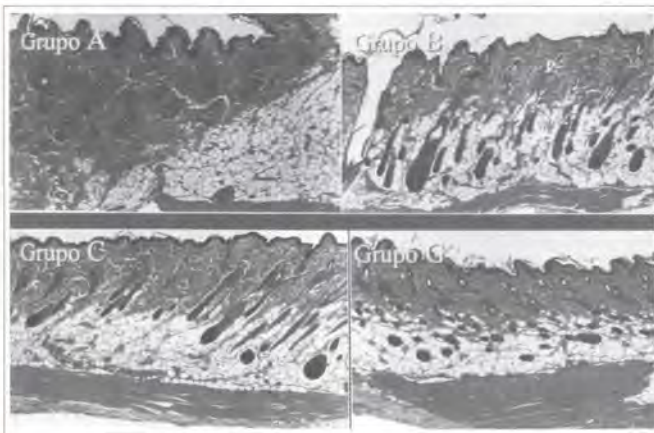


Fig. 8 – Cortes histológicos dos grupos A, B, C e G, corados pela H. E. (40x).

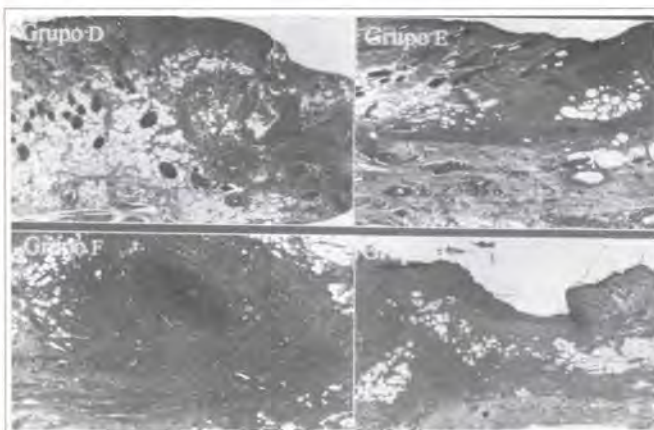


Fig. 9 – Cortes histológicos dos grupos D, E, F e H, corados pela H. E. (40x).

ANÁLISE ESTATÍSTICA

O teste F indicou a existência de diferença significativa entre os grupos e o teste para diferenças significativas mínimas (DSM) possibilitou a comparação múltipla entre cada grupo (Tabela II). A representação gráfica da porcentagem de área de necrose em cada grupo encontra-se no histograma (Fig. 7).

ALTERAÇÕES MICROSCÓPICAS

Os fragmentos removidos dos animais dos grupos A, B, C e G mostraram tecidos sem alterações histológicas (Fig. 8).

Os fragmentos removidos dos animais dos grupos D, E, F e H mostraram tecidos com esteatonecrose, tecido de granulação, infiltrado inflamatório numeroso, neovascularização na fáscia e abscessos (Fig. 9).

DISCUSSÃO

O retalho musculocutâneo transverso do músculo reto do abdome com pedículo vascular não dominante, habitualmente utilizado para a reconstrução mamária, determinou maior incidência de complicações

Tabela I

Grupos	Técnica operatória de autonomização
B	Divisão cranial do músculo reto do abdome esquerdo. Cauterização dos vasos epigástricos superiores profundos esquerdos.
C	Divisão cranial de ambos os músculos retos do abdome. Cauterização de ambos os vasos epigástricos superiores profundos.
D	Incisão no segmento de pele sem descolamento.
E	Incisão no segmento de pele sem descolamento. Divisão cranial do músculo reto do abdome esquerdo. Cauterização dos vasos epigástricos superiores profundos esquerdos.
F	Incisão no segmento de pele sem descolamento. Divisão cranial de ambos os músculos retos do abdome. Cauterização dos vasos epigástricos superiores profundos.
G	Divisão cranial do músculo reto do abdome esquerdo. Cauterização dos vasos epigástricos superiores profundos esquerdos. Descolamento da área 2 com cauterização das perfurantes musculocutâneas e introdução de uma fina lâmina de silicone nesta área.
H	Incisão no segmento de pele. Descolamento da área 2 com cauterização das perfurantes musculocutâneas e introdução de uma fina lâmina de silicone nesta área.

Técnica operatória de autonomização utilizada nos grupos B a H.

Tabela II

Grupo	Medidas descritivas					
	Mínimo	Máximo	Média	Desvio Padrão	Coefficiente de Variação	p/ conclusão
A	62,50	75,00	68,61	4,80	7,00	
B	5,66	40,62	22,91	11,91	51,98	<0,001
C	0,00	14,55	5,46	7,07	129,50	
D	0,00	31,25	12,34	13,36	108,32	A > todos
E	0,00	44,26	10,57	165,17	152,67	H > (D, E e C)
F	0,00	42,49	20,69	16,90	81,69	B > (E e C)
G	0,00	34,72	16,71	9,24	55,25	(F e G) > C
H	0,00	41,66	27,77	14,60	52,59	

Caracterização dos retalhos avaliados em relação ao porcentual de área de necrose.

Nota: Grupo A = Controle / Grupos B a H = Técnicas operatórias de autonomização. A probabilidade de significância refere-se ao teste F da análise de variância.

como a necrose de pele. As operações de autonomização reduzem a necrose de pele dos retalhos conforme estudos anteriores^(4, 5, 6, 7, 8, 9).

Uma desvantagem quanto à utilização de ratas neste estudo foi a frouxidão dos tecidos e o pequeno tamanho das estruturas da parede do abdome dos animais, que exigiram cuidados técnicos e a utilização de lupa com aumento de 2,5 vezes.

A anestesia utilizada mostrou-se satisfatória, associando-se o efeito analgésico do Cloridrato de cetamina (*Ketalar*[®]) com a ação analgésica e relaxante muscular do Cloridrato de 2-(2,6-xilidino)-5,6-dihidro-4H-1,3-tiazina (*Rompun*[®])⁽¹⁰⁾.

O período de autonomização escolhido para a observação dos animais foi de sete dias, período responsável por alterações significantes na redução da área de necrose do retalho musculocutâneo transverso do músculo reto do abdome de ratos⁽⁸⁾.

O teste F da análise de variância (ANOVA) indicou a existência de diferença significativa entre os grupos e o teste para diferenças significativas mínimas possibilitou a comparação múltipla entre cada grupo^(11, 12).

A operação de autonomização utilizada nos animais do grupo H, que descolou a área 2 e cauterizou as perfurantes musculocutâneas nessa área, associada à incisão nos limites do retalho, foi a menos eficaz na redução da área de necrose do retalho, ao contrário do que foi constatado na literatura⁽⁹⁾.

Os fragmentos examinados dos animais dos grupos D, E, F e H determinaram alterações histológicas compatíveis com reação inflamatória e cicatrização tecidual, de acordo com estudos histológicos em tecidos de ratos descritos na literatura^(13, 14).

O estudo experimental permitiu concluir que a operação de autonomização realizada nos animais do grupo C é a mais eficaz na redução da área de necrose do retalho musculocutâneo transverso do músculo reto do abdome com pedículo vascular não dominante e não determina alterações histológicas nos tecidos dos fragmentos examinados.

BIBLIOGRAFIA

1. Hartrampf CR, Sheflan M, Black PW. Breast reconstruction with a transverse abdominal island flap. *Plast Reconstr Surg.* 1982; 69(2):216-25.
2. Gandolfo EA. Breast reconstruction with a lower abdominal myocutaneous flap. *Br J Plast Surg.* 1982; 25:452-7.
3. Hartrampf CR Jr. The transverse abdominal island flap for breast reconstruction: A 7-year experience. *Clin Plast Surg.* 1988; 15(4):703-16.
4. Milton SH. Experimental studies on island flaps II. Ischemia and Delay. *Plast Reconstr Surg.* 1972; 49(4):444-7.
5. Dorion D, Boyd JB, Pang CY. Augmentation of transmidline skin perfusion and viability in transverse rectus abdominis myocutaneous (TRAM) flaps in the pig. *Plast Reconstr Surg.* 1991; 88(4):642-9.
6. Özgzentas HE, Shenaq S, Spira M. Study of the delay phenomenon in the rat tram flap model. *Plast Reconstr Surg.* 1994; 94(7):1018-24.
7. Hallock GG, Rice DC. Evidence for the efficacy of TRAM flap delay in rat model. *Plast Reconstr Surg.* 1995; 96(6):1351-7.
8. Restifo RJ, Ahmed SS, Isemberg SJ, Thomson JG. Timing, magnitude, and utility of surgical delay in the TRAM flap. I: Animal studies. *Plast Reconstr Surg.* 1997; 99(5):1211-6.
9. Restifo RJ, Ahmed SS, Rosser J, Zahir K, Zink J, Lalikos JA, Thomson JG. TRAM flap perforator ligation and delay phenomenon: development of an endoscopic / laparoscopic delay procedure. *Plast Reconstr Surg.* 1998; 101(6):1503-11.
10. Massone E. Anestesiologia veterinária – farmacologia e técnicas. In: Técnicas anestésicas em animais de laboratório. 3. ed. Rio de Janeiro: Guanabara Koogan; 1999. Cap. 10; p. 97-102.
11. Johnson R, Bhathacharyya G. Statistics principles and methods. New York:Wiley; 1986. p. 578.
12. Montgomery DC. Design and analysis of experiments. New York:Wiley; 1991. p. 649.
13. Alfonso CG, Perez FP. Patología quirúrgica de los animales domésticos. Barcelona:Científico-médica; 1982. Cap. 3; p. 119-74.
14. Cheville NE. Introdução a Patologia Veterinária. Manole:São Paulo; 1994. Cap. 19; p. 321-42.