Zetaplastia em queiloplastia unilateral: Evolução e técnicas

Z-Plasty in Unilateral Cheiloplasty: Evolution and Techniques

Isabela Bicalho Zaki[1] Ana Clara Rosa Coelho-Guimarães[1] Marcelo Luiz Peixoto Sobral[1] Vinchenzo Alberto de-Genaro[1]

[1] Faculdade de Medicina, Centro Universitário das Américas (FAM), São Paulo, SP, Brasil

Rev Bras Cir Plást 2025;40:s00451807275.

Address for correspondence Isabela Bicalho Zaki, Faculdade de Medicina, Centro Universitário das Américas (FAM), Medicina, São Paulo, SP, 01304-001, Brazil (e-mail: isabicalhozaki@gmail.com).

Resumo

Introdução A fissura labiopalatina é a deformidade congênita mais frequente dentre as malformações craniofaciais. O tratamento do paciente portador da fenda labial tem como etapas fundamentais, as cirurgias que possuem diversas técnicas e dentre elas, a de Millard ainda é a mais utilizada. Originalmente, a zetaplastia envolvia a criação de incisões em forma de Z nas bordas da fenda labial, mas também pode envolver o uso de técnicas de sutura mais precisas e materiais de sutura absorvíveis passou a ser usado para reduzir a tensão nos tecidos e melhorar a cicatrização. Essas modificações na técnica da zetaplastia foram desenvolvidas para obter resultados estéticos e funcionais mais favoráveis no reparo de fenda labial unilateral. A zetaplastia tem sido amplamente utilizada nas fissuras labiais unilaterais com o objetivo de alcançar resultados estéticos e funcionais satisfatórios. Neste estudo, examinamos os avanços mais importantes na tecnologia da zetaplastia e seu impacto na estética e funcionalidade do lábio melhorado.

Objetivos Investigar a evolução da zetaplastia na queiloplastia, analisando a evolução técnica alcançada ao longo do tempo, com foco na melhoria dos resultados estéticos e na restauração da funcionalidade do lábio reparado em fissura labial unilateral.

Materiais e Métodos Revisão narrativa, com análise qualitativa e de natureza exploratória que utilizou como base de dados a EBSCO, SciELO e PubMed, valendo-se de fontes primárias e secundárias dos últimos cinco anos com acesso livre.

Resultados A zetaplastia mostrou-se uma técnica cirúrgica efetiva e complacente, facilmente adaptada às demandas da cirurgia plástica contemporânea. Sua notável evolução ao longo de anos demonstra avanços significativos nos resultados estéticos e funcionais, e novas abordagens técnicas são cada vez mais frequentes para melhorar o aspecto natural do lábio reparado.

Conclusão A zetaplastia tem avançado significativamente em termos estéticos e funcionais na correção de fissuras labiais unilaterais, com adaptações que melhoram a simetria e reduzem a necessidade de reoperações. A escolha da técnica deve ser cuidadosa, e uma abordagem multidisciplinar é crucial para resultados ideais.

Palavras-chave
- cirurgia lábio leporino
- fenda labial unilateral
- zetaplastia
- queiloplastia
- queilozetaplastia

recebido
09 de abril de 2024
aceito
06 de fevereiro de 2025

DOI https://doi.org/10.1055/s-0045-1807275.
ISSN 2177-1235.

© 2025. The Author(s).
This is an open access article published by Thieme under the terms of the Creative Commons Attribution 4.0 International License, permitting copying and reproduction so long as the original work is given appropriate credit (https://creativecommons.org/licenses/by/4.0/)
Thieme Revinter Publicações Ltda., Rua Rego Freitas, 175, loja 1, República, São Paulo, SP, CEP 01220-010, Brazil

Abstract

Introduction Cleft lip and palate is the most common congenital deformity among craniofacial malformations. The treatment of cleft lip patients has crucial stages, with several surgical techniques, among which the most used is the Millard I. Initially, Z-plasty involved creating Z-shaped incisions along the edges of the cleft lip, but, eventually, more precise suturing techniques and absorbable suture materials started to be used in order to reduce tissue tension and enhance healing. The development of these modifications to the Z-plasty technique has led to better aesthetic and functional outcomes in unilateral cleft lip repair. Z-plasty has been extensively employed in unilateral cleft lips to achieve satisfactory aesthetic and functional results. The present study examines the most significant advances in Z-plasty technology and their impact on enhanced lip aesthetics and functionality.

Objective The current study aimed to investigate the Z-plasty evolution in cheiloplasty, analyzing the technical developments achieved over time, focusing on improving aesthetic outcomes and restoring functionality in repaired unilateral cleft lips.

Materials and Methods The article is a narrative summary from selected specific studies investigating the development of Z-plasty in cheiloplasty using electronic databases such as PubMed, LILACS, Scielo, and articles from the Brazilian Journal of Plastic Surgery (RBCP), and research on technical developments and the pros and cons of Z-plasty.

Results Z-plasty is an effective and adaptable surgical technique, easily tailored to the demands of contemporary plastic surgery. Its remarkable evolution over the years demonstrates significant advances in aesthetic and functional outcomes, and new technical approaches are increasingly frequent to enhance the natural appearance of repaired lips.

Conclusion Z-plasty has shown significant aesthetic and functional advancements in correcting unilateral cleft lips. Its adaptations improved symmetry and reduced the need for secondary surgeries. The technique selection must be careful, and a multidisciplinary approach is essential for optimal outcomes.

Keywords
- cheiloplasty
- cheilozetaplasty
- cleft lip surgery
- unilateral cleft lip
- Z-plasty

Introdução

A fissura labiopalatina é a deformidade craniofacial congênita mais frequente. Apresenta-se de formas variadas e promove distorções anatômicas no lábio superior, nariz e palato. Corresponde aproximadamente a 65% das malformações da região craniofacial. O tratamento do paciente portador da fenda labial é multidisciplinar—e, tem como etapas fundamentais, as cirurgias que possuem diversas técnicas.[1]

A busca por procedimentos cirúrgicos eficazes na correção de deformidades faciais tem sido uma constante na história da medicina e cirurgia plástica. Dentre esses procedimentos, a zetaplastia emergiu como uma técnica fundamental no tratamento da fissura labial unilateral. A história da zetaplastia, muitas vezes intrinsecamente ligada à queiloplastia unilateral, reflete não apenas a evolução da cirurgia plástica, mas também a busca incessante por aprimorar a qualidade de vida dos pacientes afetados por essa condição.[2]

A zetaplastia é uma técnica versátil que pode ser aplicada em diversas áreas da cirurgia plástica, incluindo a correção de cicatrizes, deformidades faciais, reparos ortopédicos, reconstrução mamária, cervicoplastia e correção de lábio leporino unilateral.[3–9] Sua abordagem geométrica, versatilidade e resultados positivos fazem dela uma escolha importante para cirurgiões plásticos na busca por restaurar a aparência e a função das estruturas faciais. A zetaplastia representa um avanço significativo na correção de deformidades faciais, proporcionando melhorias visíveis e tangíveis na qualidade de vida dos pacientes afetados.[3]

Ao explorar a aplicação prática, benefícios e limitações da zetaplastia na queiloplastia unilateral, incluindo as variações introduzidas por cirurgiões renomados e diversas técnicas, este estudo visa lançar luz sobre como essas técnicas contribuem para a correção de fissuras labiais unilaterais e aprimoram a qualidade de vida dos pacientes afetados.

Objetivo

Analisar a evolução das técnicas de zetaplastia em fenda labial unilateral, assim como suas vantagens e desvantagens.

 © 2025. The Author(s).

Materiais e Métodos

Esta revisão narrativa foi conduzida com o objetivo de analisar a evolução e as técnicas utilizadas na zetaplastia aplicada à queiloplastia unilateral. A metodologia seguiu os seguintes passos:

1. **Definição e objetivo:** O tema da zetaplastia em queiloplastia unilateral foi selecionado devido à sua relevância na cirurgia plástica reconstrutiva, buscando-se compreender a evolução das técnicas utilizadas e suas aplicações clínicas. O objetivo principal foi descrever e analisar criticamente as principais técnicas e inovações na zetaplastia ao longo dos anos.
2. **Critérios de inclusão e exclusão:** Foram incluídos artigos, livros, teses, e revisões publicadas em português, inglês e espanhol, que abordassem a zetaplastia aplicada à queiloplastia unilateral. O período de publicação não foi restringido, permitindo uma análise abrangente da evolução histórica e contemporânea das técnicas.
3. **Estratégia de busca**: A busca por literatura foi realizada nas bases de dados eletrônicas PubMed, Scielo, Lilacs, e Google Scholar. Os descritores incluíram combinações de palavras-chave como *zetaplastia*, *queiloplastia unilateral*, *evolução de técnicas cirúrgicas*, *cirurgia plástica reconstrutiva*, *Z-Plasty*, *Cheiloplasty*, *Cleft Lip Unilateral*, *Cleft Lip Surgery*. Foram utilizadas estratégias de busca booleanas para aumentar a sensibilidade e especificidade dos resultados.
4. **Seleção dos estudos:** Em um primeiro momento, títulos e resumos foram avaliados para verificar a relevância em relação ao tema, como artigos publicados e indexados ao longo dos anos, que visam a história e evolução da zetaplastia, tratamento cirúrgico para fenda labial unilateral, novas técnicas associadas a queilozetaplastia, revisões bibliográficas, relatos de casos. Em seguida, os textos completos dos estudos potencialmente elegíveis foram lidos para confirmar sua inclusão na revisão—38 artigos foram analisados, sendo que 15 foram excluídos pois não se encaixavam e 10 foram selecionados para compor a ►**Tabela 1** (vide abaixo). Foram excluídos estudos que não abordassem diretamente a zetaplastia em queiloplastia unilateral, como os que revisam técnicas associadas à rinoplastia, ou que não apresentassem dados suficientes para uma análise crítica. As observações da pesquisa estão disponíveis em inglês e português e os artigos estão disponíveis de forma integral.
5. **Análise dos dados:** Os estudos selecionados foram analisados qualitativamente. Foi realizada uma síntese narrativa, agrupando as informações por períodos históricos e por técnicas específicas de zetaplastia. A evolução das técnicas foi discutida em relação às melhorias funcionais e

Tabela 1 Caracterização dos estudos selecionados de acordo com sua relevância para a revisão

Autor (ano)	Objetivos	Resultados
Carreirão et al.[11] (2021)	Esclarecer e divulgar a história da queilozetaplastia no tratamento das fissuras labiais unilaterais	Enfatizando princípios como a preservação do arco de cupido, alinhamento adequado da linha cutâneo-mucosa, ressecção mínima de tecido labial e cicatrização sem tendência à retração.
Anger e Sertorio[3] (2006)	Caracterizar efetividade do alongamento obtido por meio da plástica em Z e da reconstrução muscular em pacientes com fissuras labiopalatinas unilaterais.	Ganho real após o tratamento muscular, comparando com as medidas iniciais e também um novo ganho efetivo após a realização da plástica em Z
Lopes et al.[14] (2017)	Avaliar a técnica de Millard associada a uma zetaplastia da mucosa, sendo adequada se número de cirurgias secundárias (reoperações) for baixo	15% foram considerados "resultados insatisfatórios" e reoperados por entalhe labial ou cicatriz alargada, já 85% pacientes restantes não necessitaram de cirurgia secundária e foram considerados "resultados satisfatórios"
Worley et al.[13] (2018)	Esclarecer e divulgar a fenda de palato e lábio leporino, assim como o manejo cirurgico para eles e conduta a seguir.	Após a correção de fendas orofaciais, há risco elevado de complicações auditivas e distúrbios de fala (VPD), o que requer uma equipe multidisciplinar.
Rossell-Perry[12] (2020)	Esclarecer e demonstrar uma técnica inovadora para correção cirúrgica de fissura labial unilateral com deficiência grave de tecidos moles.	Este método permite que o cirurgião obtenha uma simetria adequada do lábio superior. Uma baixa taxa de revisão (14,88%) foi observada por 13 anos, usando a técnica cirúrgica proposta, pelo autor.
Sales et al.[19] (2016)	Relata um caso clínico de queiloplastia unilateral utilizando a técnica de Fisher.	A técnica de Fisher demonstra resultados estéticos favoráveis, com cicatrizes na crista do filtro labial, e apresenta bons resultados funcionais, se correto posicionamento da musculatura orbicular e do arco do cupido.

(*Continued*)

Tabela 1 (*Continued*)

Rossel-Perry[2] (2016)	Comparar os resultados cirúrgicos de diferentes técnicas cirúrgicas para reparo unilateral da fissura labial.	Não houve diferenças nos resultados entre as técnicas de Millard e Reichert-Millard para fissura labial unilateral incompleta. Para fissura labial unilateral completa e menos deficiência de tecido, a simetria labial foi melhor usando o avanço da rotação superior mais a *double unilimb Z-plasty* do que a técnica Reichert-Millard. Para fissura labial unilateral completa e mais deficiência de tecido, a simetria labial foi melhor após a *triple unilimb Z-plasty* do que após o avanço da rotação superior mais *double unilimb Z-plasty.*
Tse[16] (2012)	Explorar princípios cirúrgicos e técnicas de manejo para a correção de fissura labial unilateral, destacando métodos como as técnicas de Millard e Fisher.	O artigo enfatiza que a técnica de Millard, baseada em rotação e avanço, preserva a estrutura do filtro labial, mas pode apresentar limitações estéticas em fissuras mais amplas. A técnica de Fisher, por outro lado, utiliza a aproximação anatômica das subunidades, proporcionando cicatrizes menos visíveis e maior simetria estética, sendo eficaz mesmo em casos complexos. O estudo também destaca a importância de moldagem pré-operatória e reavaliação contínua para melhores resultados a longo prazo.
Adetayo et al.[17] (2019)	Comparar os resultados cirúrgicos de duas técnicas de reparo de fissura labial unilateral: Tennison–Randall e Millard, com base na avaliação qualitativa dos resultados, feita por pacientes, responsáveis e avaliadores profissionais.	O estudo mostrou que ambas as técnicas são eficazes, mas apresentam diferentes desafios estéticos. Pacientes operados com Tennison–Randall ficaram mais insatisfeitos com cicatrizes na parte inferior do lábio, enquanto aqueles tratados com Millard relataram maior insatisfação com cicatrizes perto do nariz. A técnica de Millard apresentou mais narizes assimétricos e columelas desviadas, mas houve consenso geral de que ambas as técnicas necessitam de melhorias para reduzir cicatrizes e otimizar os resultados estéticos e funcionais.
ElMaghraby et al.[18] (2021)	Comparar a técnica de Fisher de aproximação das subunidades anatômicas com a técnica de Millard de rotação e avanço no reparo de fissura labial unilateral, avaliando o resultado estético e funcional usando critérios de Steffensen.	A comparação mostrou que a técnica de Fisher oferece melhores resultados estéticos, com cicatrizes mais discretas e maior simetria do arco do cupido e base alar. Embora não houvesse diferença significativa nas medidas antropométricas (altura do lábio, largura, etc.), a aparência da cicatriz foi superior na técnica de Fisher, levando os autores a recomendarem seu uso em casos de fissura labial unilateral

estéticas, bem como aos desafios técnicos enfrentados pelos cirurgiões.

Essa metodologia permitiu uma compreensão abrangente do desenvolvimento das técnicas de zetaplastia aplicadas à queiloplastia unilateral, oferecendo uma visão crítica das práticas cirúrgicas e suas implicações clínicas

Resultados

A análise dos estudos selecionados revelou que a zetaplastia tem evoluído significativamente ao longo dos anos, adaptando-se às necessidades contemporâneas da cirurgia plástica reconstrutiva. Novas abordagens técnicas foram desenvolvidas para melhorar a simetria e funcionalidade labial, reduzindo a necessidade de reoperações.

A seleção dos sete artigos foi baseada em sua relevância para a evolução técnica e prática clínica da zetaplastia, buscando destacar estudos que discutem:

- Inovações na técnica cirúrgica;
- Aplicações específicas no contexto da queiloplastia unilateral;
- Comparações entre diferentes abordagens técnicas;
- Resultados estéticos e funcionais, incluindo taxas de sucesso e necessidade de cirurgias secundárias.

A ►**Tabela 1** detalha cada artigo selecionado, especificando seus objetivos e principais achados, para permitir uma compreensão clara do impacto da zetaplastia na evolução da queiloplastia unilateral.

Os estudos analisados destacam a zetaplastia como uma técnica essencial e eficaz na correção de fissuras labiais unilaterais, especialmente devido a inovações como a *double* e *triple unilimb Z-plasty*. Essas variações têm melhorado a simetria do lábio superior e diminuído a necessidade de reoperações. Rossell-Perry[2] (2016) sugere que a escolha da técnica deve ser adaptada à complexidade da fissura e à disponibilidade de tecido. Por outro lado, Carreirão et al.[11] (2021) enfatizam a preservação do arco de cupido e o alinhamento da linha cutâneo-mucosa para minimizar retrações e otimizar resultados estéticos.

A importância de uma abordagem multidisciplinar é destacada por Worley et al.[13] (2018), dada a complexidade das fissuras labiopalatinas e o risco de complicações. Comparando diferentes técnicas, Tse[16] (2012) observa que, embora a técnica de Millard seja eficaz em preservar o filtro labial, enfrenta limitações estéticas em casos mais graves. Em contraste, a técnica de Fisher, focada na aproximação das subunidades anatômicas, proporciona cicatrizes mais discretas e melhor simetria. ElMaghraby et al.[18] (2021) reforçam essas vantagens, recomendando a técnica de Fisher por sua superioridade estética, mesmo em situações complexas. Adetayo et al.[17] (2019) também apontam desafios específicos das técnicas Tennison-Randall e Millard, destacando a variação na satisfação dos pacientes com base na aparência e localização das cicatrizes.

Discussão

A fissura labial congênita é uma deformidade causada por fatores genéticos ou ambientais durante o desenvolvimento inicial da mandíbula e do palato. A forma não sindrômica tem etiologia multifatorial, possivelmente ligada à exposição materna a teratógenos, como o tabaco. Responsável por 65% das malformações craniofaciais, seu tratamento é multidisciplinar e envolve várias técnicas cirúrgicas para restaurar a alimentação, o desenvolvimento da fala e a estética facial, evitando complicações futuras.[10]

A zetaplastia remonta ao século XIX com Horner (1837), seguido por Denonvilliers (1863) e Berger (1904), que ampliaram seu uso. McCurdy (1913) formalizou o termo, e em 1956, Perseu Castro de Lemos aprimorou a técnica, focando na preservação do arco do cupido e evitando retrações cicatriciais, tornando-se uma referência no Brasil e sendo reconhecido internacionalmente em 1967. A zetaplastia permanece essencial na cirurgia reconstrutiva[11] (►**Fig. 1**).

A zetaplastia é uma técnica cirúrgica utilizada para a correção de deformidades faciais, que envolve a criação de retalhos em forma de "Z" ou "zigue-zague" para reorganizar e reconstruir tecidos moles, é baseada em princípios geométricos e tem como objetivo melhorar a estética e a funcionalidade da área tratada[11] (►**Fig. 2**).

Sua versatilidade permite a aplicação nos terços superior, médio ou inferior do lábio, adaptando-se à anatomia e às necessidades do paciente. Além disso, minimiza a remoção de tecido, resultando em cicatrizes discretas e simetria estética. Comparada a técnicas mais complexas, é relativamente fácil de executar, oferecendo bons resultados estéticos e funcionais.[12,13]

A técnica da zetaplastia pode ser adaptada e associada a outras abordagens cirúrgicas, como a técnica de Fischer ou de Millard, permitindo uma maior personalização do procedimento de acordo com as necessidades específicas de cada paciente.[14]

A abordagem rotação-avanço foi originalmente introduzida por Millard, e envolve a criação de um retalho de rotação na porção medial do sulco e um retalho de avanço originado na porção lateral do sulco. As vantagens dessa técnica incluem a formação de linhas de sutura para restaurar o filtro da fissura, a possibilidade de acesso à cartilagem da ponta para reconstrução nasal e a flexibilidade para ajustes intraoperatórios. Por outro lado, as desvantagens incluem o potencial para estenose nasal e problemas associados à sutura (►**Figs. 3**–**5**).

As principais vantagens dessa técnica inovadora são a preservação dos tecidos labiais, a melhora da deficiência do segmento lateral e a utilização de tecidos similares para reparo labial e nasal. Em contrapartida, a principal desvantagem seria a dificuldade de reparo secundário devido às múltiplas cicatrizes.[12]

A técnica de Millard, comumente utilizada na correção de fissuras labiais unilaterais, envolve rotação e avanço para preservar o filtro labial e minimizar a ressecção de tecidos. Entretanto, sua eficácia diminui em fissuras mais amplas, podendo resultar em assimetrias sutis ou encurtamento labial. A modificação de Mohler aprimora essa abordagem ao estender a incisão até a columela, aumentando a rotação e promovendo uma melhor simetria labial. Já a técnica de Fisher, focada na precisão anatômica com marcações detalhadas, proporciona cicatrizes menos visíveis e resultados estéticos superiores, mesmo em casos complexos.[16]

Além das variações de Millard, a técnica de Mohler otimiza a simetria labial e nasal, estendendo a incisão para permitir melhor rotação. A liberação muscular é essencial para posicionar corretamente os tecidos e facilitar a funcionalidade do lábio. Esta abordagem tridimensional reduz a tensão e melhora a reconstrução do lábio e nariz. A preparação pré-operatória é destacada como crucial, especialmente em casos de fissura unilateral complexa com comprometimento nasal.[17]

A comparação entre as técnicas de Fisher e Millard mostra que a abordagem por subunidades anatômicas de Fisher tem vantagens, como cicatrizes melhor posicionadas e menor visibilidade. A técnica de Fisher oferece maior simetria labial e menor risco de deformidades futuras, especialmente na base alar e no vermelhão. Embora as medidas antropométricas sejam semelhantes entre as técnicas, a técnica de Fisher recebe avaliações estéticas superiores, com melhor alinhamento do arco de cupido e aparência mais natural da cicatriz.[18]

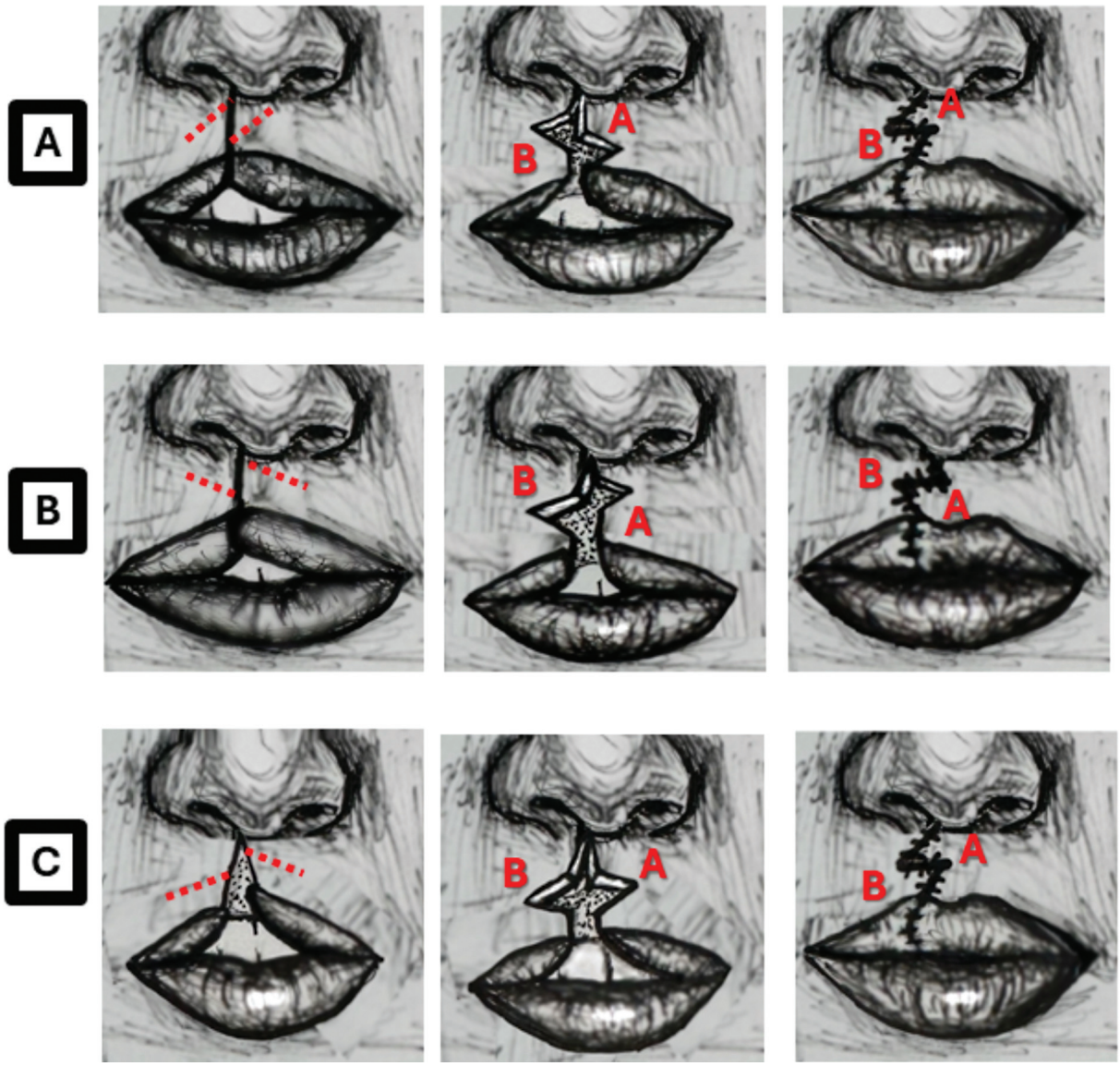

Fig. 1 Técnica de Perseu Lemos. (**A**) Zetaplastia utilizada nos casos de asa nasal alta ou em boa posição. Todas as camadas labiais são incisadas. (**B**) Zetaplastia utilizada quando a asa nasal é baixa. (**C**) Zetaplastia utilizada quando os hemilábios se apresentam com dimensões desiguais. **Inspirada por**: Carreirão et al.[11]

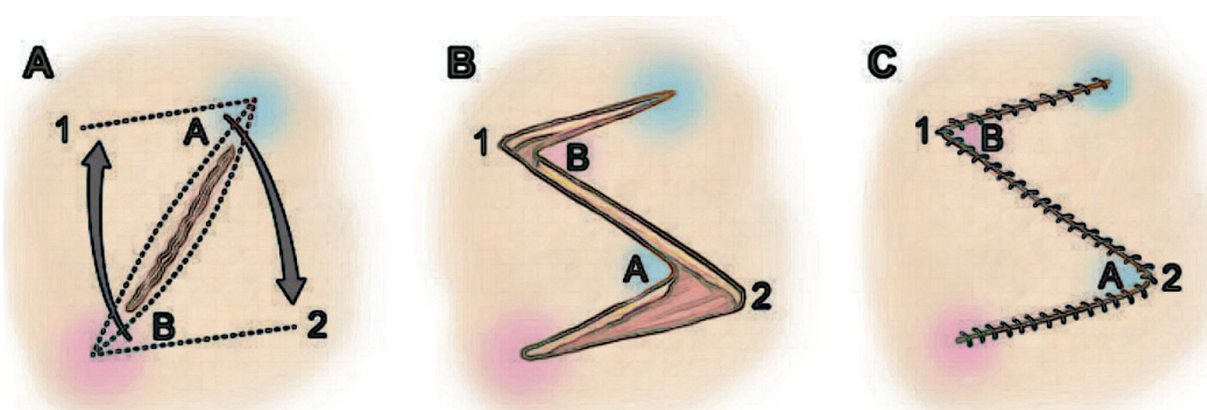

Fig. 2 Passos para realização da zetaplastia.

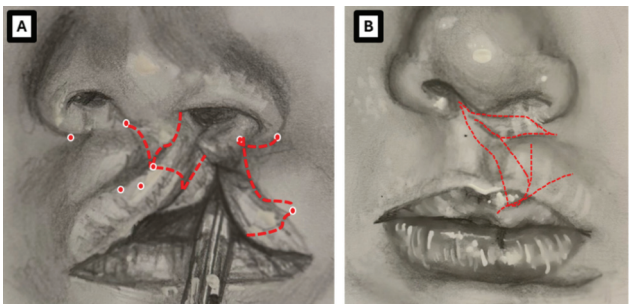

Fig. 3 Técnica de Millard. (**A**) Marcação cirúrgica e retalho; (**B**) pós-operatório, com destaque no local da cicatriz. **Inspirada por**: Worley et al.[13]

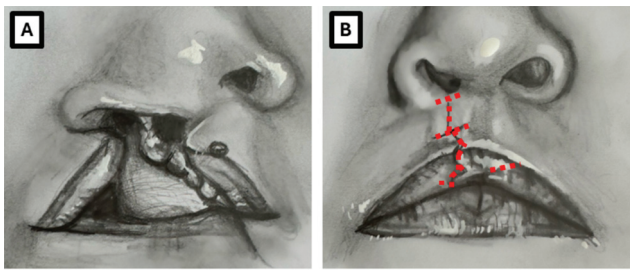

Fig. 5 (**A**) Pré-operatório de fenda palatina unilateral severa. (**B**) Pós-operatório de 5 anos, com destaque no local da cicatriz. **Inspirada por**: Rossel-Perry.[2]

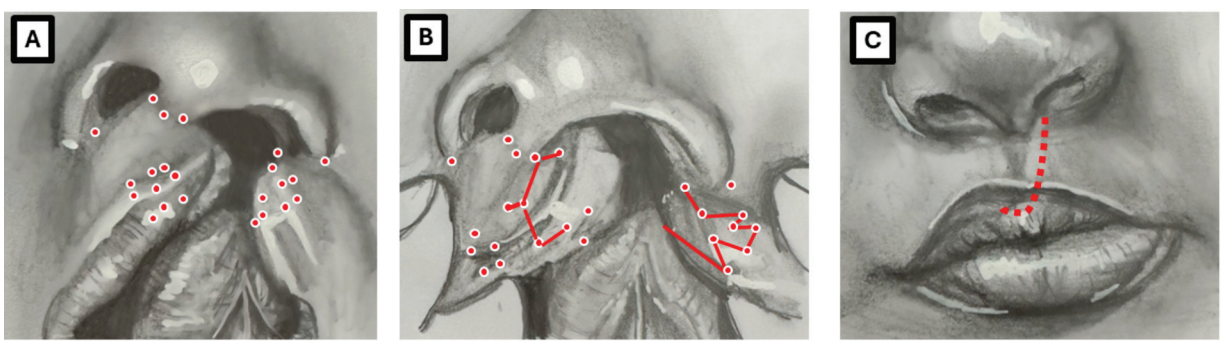

Fig. 4 Técnica de Fischer. (**A**) Marcação cirúrgica; (**B**) retalho; (**C**) pós-operatório, com destaque no local da cicatriz. **Inspirada por**: Worley et al.[13]

Conclusão

A zetaplastia, amplamente aplicada na queiloplastia unilateral, tem demonstrado avanços significativos tanto estéticos quanto funcionais ao longo de sua evolução. O presente estudo destaca a importância de adaptações como a *double* e *triple unilimb Z-plasty,* que melhoram a simetria labial e reduzem a necessidade de intervenções secundárias. Comparações entre técnicas, como as de Millard e Fisher, evidenciam que a escolha cirúrgica deve considerar a complexidade da fissura e a quantidade de tecido disponível, com a técnica de Fisher mostrando superioridade na simetria e cicatrização estética. A preservação do arco de cupido e o alinhamento adequado são fundamentais para minimizar retrações, e uma abordagem multidisciplinar é essencial, dado o risco de complicações como deformidades nasais e disfunções orais. Assim, a zetaplastia permanece um pilar na cirurgia plástica reconstrutiva, com contínuos refinamentos que buscam a excelência nos resultados para pacientes com fissura labial unilateral.

Contribuições dos Autores

IBZ, ACRCG, MLS e VADG: análise e/ou interpretação dos dados, análise estatística, aprovação final do manuscrito, aquisição de financiamento, coleta de dados, conceitualização, concepção e desenho do estudo, gerenciamento de recursos, gerenciamento do projeto, investigação, metodologia, realização das operações e/ou experimentos, redação - preparação do original, redação - revisão e edição, software, supervisão, validação e visualização.

Ensaios Clínicos

Nenhum.

Suporte Financeiro

Os autores declaram que não receberam suporte financeiro de agências dos setores público, privado ou sem fins lucrativos para a realização deste estudo.

Conflito de Interesses

Os autores não têm conflito de interesses a declarar.

Referências

1 Spencer LSDB, Buzzo CL. Tratamento primário da deformidade labial e nasal nas fissuras labiais e labiopalatinas unilaterais. Rev Bras Cir Plást 2017;32(01):37–45 10.5935/2177-1235.2017RBCP0006
2 Rossell-Perry P. A 20-year experience in unilateral cleft lip repair: From Millard to the triple unilimb Z-plasty technique. Indian J Plast Surg 2016;49(03):340–349. Doi: 10.4103/0970-0358.197226
3 Anger J, Sertorio CB. Avaliação das Medidas do Alongamento do Lábio nas Queiloplastias com Plástica em Z no Tratamento das Fissuras Labiopalatinas Unilaterais. Rev Bras Cir Plást 2006;21(03):133–139
4 Barreiros H, Goulão J. Z-Plasty: useful uses in dermatologic surgery. An Bras Dermatol 2014;89(01):187–188. Doi: 10.1590/abd1806-4841.20142298 PubMed

5 Chen B, Song H. The Modification of Five-Flap Z-Plasty for Web Contracture. Aesthetic Plast Surg 2015;39(06):922–926. Doi: 10.1007/s00266-015-0548-y PubMed
6 Bae DS. Z-plasties for the Pediatric Orthopaedic Surgeon. Journal of the Pediatric Orthopaedic Society of North America 2023;5(3): 700, ISSN 2768–2765, . Doi: 10.55275/JPOSNA-2023-700
7 Garg S, Dahiya N, Gupta S. Surgical scar revision: an overview. J Cutan Aesthet Surg 2014;7(01):3–13. Doi: 10.4103/0974-2077.129959 PubMed
8 Koc MN, Orbay H, Uysal AC, Unlü RE, Sensöz O. Z plasty closure of lower lip defects after tumor excision. J Craniofac Surg 2007;18(05):1120–1124. Doi: 10.1097/scs.0b013e3180-de615d PubMed
9 Moraes MARd, Ramos RR, Ferreira LM. Z-plasty in axillary retraction: techniques and strategies to facilitate learning by medical residents. Rev Bras Cir Plást 2017;32(02):241–244 10.5935/2177-1235.2017RBCP0038
10 Shkoukani MA, Chen, M, Vong A. Cleft lip – a comprehensive review. Front Pediatr 2013;1(53):•••. Doi: 10.3389/fped.2013.00053 PubMed
11 Carreirão S, Azem LL, Menezes RS, Zraik LB. Plástica em Z no tratamento da fissura labial unilateral: revisão de sua história. Rev Bras Cir Plást 2021; 36(4):490–495. Doi: 10.5935/2177-1235.2021RBCP0029
12 Rossell-Perry P. The Triple Unilimb Z Plasty Technique for Severe Forms of Unilateral Cleft Lip Repair. Plast Reconstr Surg Glob Open 2020;8(10):e3213. Doi: 10.1097/GOX.0000000000003213
13 Worley ML, Patel KG, Kilpatrick LA. Cleft Lip and Palate. Clin Perinatol 2018;45(04):661–678. Doi: 10.1016/j.clp.2018.07.006 PubMed
14 Lopes DdC, Cano AFC, Gobetti L, Menegazzo MR, Saldanha O. Avaliação da técnica de Millard associada à zetaplastia no tratamento de portadores de fenda labial unilateral. Rev Bras Cir Plást 2018;33(1) 82–88 10.5935/2177-1235.2018RBCP0012
15 Miachon MD e Leme PLS. Tratamento operatório das fendas labiais. Rev Col Bras Cir 2014;41(3): 208–214,. ISSN 1809–4546. Doi: 10.1590/S0100-69912014000300013 PubMed
16 Tse R. Exploring Surgical Principles and Management Techniques for Unilateral Cleft Lip Repair: Highlighting Millard and Fisher Methods. . J Craniofac Surg 2012
17 Adetayo AM, Adetayo MO, Adeyemo WL, James OO, Adeyemi MO. Comparison of Surgical Outcomes Between Tennison–Randall and Millard Techniques for Unilateral Cleft Lip Repair: Qualitative Assessment by Patients and Professionals. J Craniofac Surg 2019; 45(03):1128999
18 ElMaghraby MF, Ghozlan NA, Ashry MH, Abouarab MH, Farouk A. Comparative study between fisher anatomical subunit approximation technique and millard rotation-advancement technique in unilateral cleft lip repair. Alex J Med 2021;57(1):92–102 10.1080/20905068.2021.1885954
19 Sales PHdH Rocha SSd, Albuquerque AFM, Cunha Filho JFd. Queiloplastia primária unilateral através da técnica de Fisher. Rev. Odontol. Univ. Cid. São Paulo 2016;28(2): 148–154 10.26843/ro_unicid.v28i2.225