



Zetaplastia na retração axilar: técnica e tática para facilitar o aprendizado dos residentes

Z-plasty in axillary retraction: techniques and strategies to facilitate learning by medical residents

MARIANA ALCANTARA RODRIGUES
DE MORAES ^{1*}
ROBERTO RUDGE RAMOS ¹
LYDIA MASAKO FERREIRA ¹

Instituição: Universidade Federal de
São Paulo, São Paulo, SP, Brasil.

Artigo submetido: 21/9/2016.
Artigo aceito: 21/2/2017.

Conflitos de interesse: não há.

DOI: 10.5935/2177-1235.2017RBCP0038

■ RESUMO

Introdução: São apresentados dois casos de retração em região axilar após queimadura em que a correção cirúrgica foi realizada empregando-se zetaplastias múltiplas. Apresentamos uma tática de marcação que visa facilitar o aprendizado desse procedimento pelos residentes de Cirurgia Plástica. **Métodos:** Dois pacientes com retrações axilares e de membros superiores após queimadura com líquido aquecido foram submetidos à correção cirúrgica empregando-se a zetaplastia múltipla. A tática de planejamento proposta nesse estudo preconiza primeiro a marcação do retalho triangular localizado no ponto médio da retração axilar, o qual irá avançar e cruzar o eixo da cicatriz, e a partir daí o desenho dos retalhos subsequentes com ângulo de 60° entre si. Acreditamos que essa sistematização da marcação facilita o planejamento e aprendizado da plástica em Z. **Resultados:** Os pacientes apresentaram adequadas amplitude de movimento e recuperação funcional do membro acometido no pós-operatório. Não houve necrose das extremidades dos retalhos, que preconizamos serem cuidadosamente trabalhadas e um pouco arredondadas; e a execução do procedimento foi simples devido à tática de marcação que aplicamos. **Conclusão:** A tática de marcação que apresentamos é reprodutível e de fácil aprendizado. A zetaplastia múltipla foi eficaz em restabelecer a amplitude de movimento das áreas com seqüela de queimadura tratadas com esse método.

Descritores: Queimaduras; Cicatriz; Retalhos cirúrgicos; Ensino; Axila.

¹ Universidade Federal de São Paulo, São Paulo, SP, Brasil.

■ ABSTRACT

Introduction: Herein, we present two cases of post-burn retraction of the axillary region, which were subsequently surgically corrected using multiple Z-plasties. We present a marking strategy to facilitate the learning of this procedure by plastic surgery residents. **Methods:** Two patients with axillary and upper limb retractions due to burns with hot liquids were surgically treated using multiple Z-plasties. The strategy proposed in this study recommends the marking of the triangular flap located at the midpoint of the axillary retraction, which then advances and crosses the axis of the scar. Then, subsequent flaps are made at an angle of 60° to each other. We believe that this systematization of marking facilitates the planning and learning of Z-plasty. **Results:** The study patients achieved an adequate range of motion and functional recovery of the affected limb postoperatively. We observed no cases of necrosis of the flap ends, which should be carefully worked and slightly rounded. The execution of the procedure was simple using the suggested marking strategy. **Conclusion:** The presented marking strategy was reproducible and easy to learn. Multiple Z-plasties were effective in restoring the range of motion of the areas affected by burns that were treated using this method.

Keywords: Burns; Scar; Surgical flaps; Teaching; Axilla.

INTRODUÇÃO

O aumento da sobrevida dos pacientes queimados nas últimas três décadas ocorreu devido aos avanços na sistematização do atendimento na fase aguda. Pacientes com queimaduras em 30-40% de sua superfície corporal apresentavam sobrevida de 50%. Atualmente, esses índices nos grandes centros são de 50% em pacientes com 70% de área queimada¹.

O aumento da sobrevida implica em um número significativo de pacientes com sequelas de queimaduras, principalmente contraturas cicatriciais em axila e cotovelos². Na literatura, a incidência de contratura axilar após queimadura varia de 17% a 38%^{3,4}, resultando em morbidade e limitação funcional significativas.

Faz-se imperativa a introdução precoce de métodos para reparação das sequelas de queimaduras com o objetivo de restabelecer forma, função e permitir o retorno do paciente ao seu convívio social. Sempre que possível, deve-se evitar enxertos na axila, pois necessitam de maior tempo de imobilização pós-operatória e há maior risco de recorrência da deformidade, devido ao fenômeno de contração secundária do enxerto.

O tratamento das retrações axilares deve ser feito preferencialmente com retalhos locais ou de vizinhança, como o retalho fasciocutâneo da face interna do braço, retalhos de avanço em V-Y ou zetaplastias. Utilizada há muitos anos, a zetaplastia é uma ferramenta essencial na cirurgia plástica reparadora pós-queimadura devido aos

resultados consistentes, facilidade de aprendizado e baixa morbidade de área doadora⁵.

OBJETIVO

O objetivo deste trabalho é relatar uma tática de marcação que facilita o planejamento, execução e aprendizado de zetaplastias múltiplas, destacando os bons resultados que podem ser obtidos com a sistematização da marcação pré-operatória. Apresentamos dois casos de pacientes com queimadura por álcool que apresentavam retrações cicatriciais axilares com limitação funcional, corrigidas com múltiplas zetaplastias planejadas conforme a tática de marcação que propomos.

MÉTODOS

Apresentação de uma tática de planejamento de zetaplastia múltipla exemplificada por dois casos de pacientes vítimas de queimadura por álcool em membro superior esquerdo com retrações e limitação funcional em axila e fossa antecubital. Ambos os pacientes foram submetidos a tratamento cirúrgico no Setor de Sequelas de Queimaduras da Disciplina de Cirurgia Plástica da Universidade Federal de São Paulo (Unifesp), São Paulo, SP, pelo mesmo cirurgião. Este trabalho foi executado seguindo os princípios da declaração de Helsinque.

Para correção das retrações axilares, utilizamos a técnica de múltiplas zetaplastias. A resolução da retração

em fossa antecubital esquerda foi realizada por meio de dupla zetaplastia em um paciente e excisão e enxertia de pele parcial no outro. Os pacientes foram avaliados quanto à amplitude de movimento do membro superior esquerdo no pré e pós-operatório.

Para facilitar o entendimento e planejamento dos retalhos de transposição em zetaplastia, utilizamos a seguinte tática de planejamento: marcamos primeiramente o retalho que vai cruzar o eixo da retração cicatricial e que se localiza no ponto médio desta. A partir dessa marcação, planejamos os demais lados do "Z" com ângulo de 60° em relação a este retalho triangular.

O número de zetaplastias necessárias dependerá do tamanho da retração e da amplitude de movimento que se deseja obter. Tais retalhos são planejados subsequentemente, a partir da marcação do retalho inicial localizado no ponto médio da retração, facilitando a marcação dos demais ramos da zetaplastia (Figura 1).

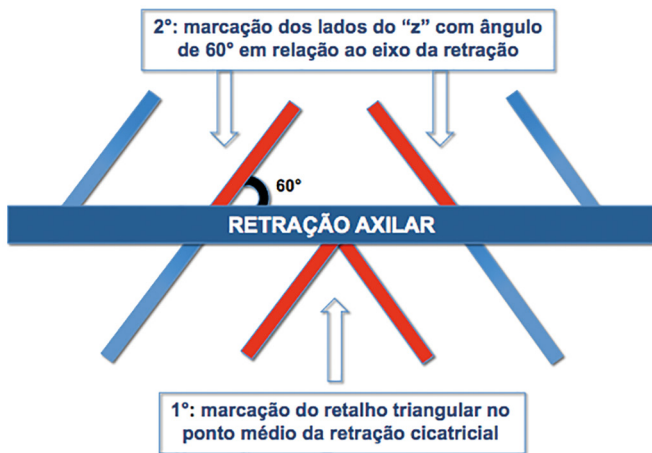

Figura 1. Tática de marcação de zetaplastia múltipla. Marcamos primeiramente o retalho que vai cruzar o eixo da retração cicatricial e que se localiza no ponto médio desta. A partir dessa marcação planejamos os demais lados da zetaplastia.

RESULTADOS

Caso 1: Paciente masculino, 30 anos, previamente hígido, vítima de queimadura por álcool 15 anos antes de procurar o Serviço de Cirurgia Plástica da Unifesp. O tratamento inicial oferecido em outro serviço foi conservador por meio de curativos seriados. À admissão no Ambulatório de Sequelas de Queimaduras do Hospital São Paulo, apresentava alterações cutâneas características de cicatrização por segunda intenção em membro superior esquerdo e retrações cicatriciais em axila e fossa antecubital com prejuízo na abdução do braço e extensão do antebraço esquerdos (Figura 2).

Após avaliação clínica, foi proposta ao paciente a realização de múltiplas zetaplastias em brida axilar associadas à excisão e enxertia de pele parcial espessa em fossa antecubital esquerda. A área doadora do enxerto foi a coxa esquerda. Foi realizado curativo oclusivo com rayon, gaze e faixa, além de imobilização de membro

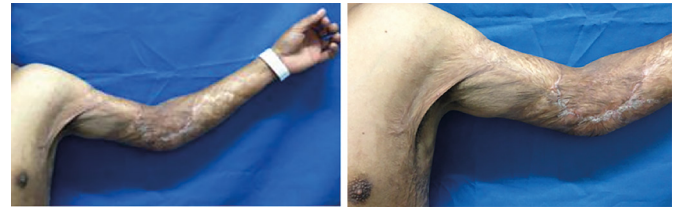


Figura 2. Caso clínico 1. Paciente do sexo masculino com retração axilar esquerda e em face anterior do membro superior esquerdo com limitação importante da abdução e extensão do membro acometido.

superior esquerdo com tala gessada até o quinto dia pós-operatório. A evolução do caso foi satisfatória, com liberação das bridas e restauração da amplitude de movimento do membro superior no pós-operatório (Figura 3).

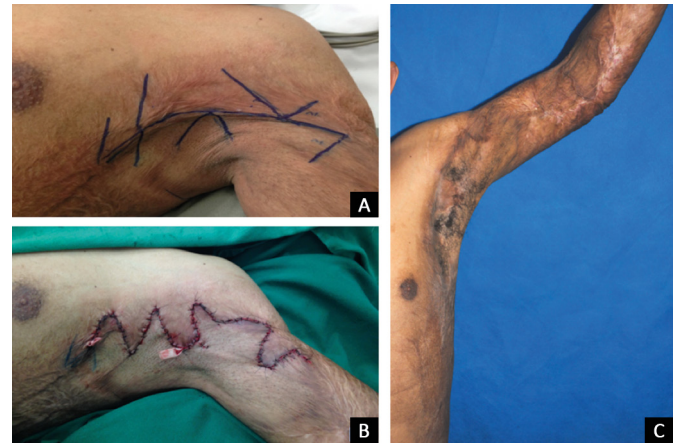

Figura 3. Pré e pós-operatório. **A:** Marcação pré-operatória; **B:** Pós-operatório imediato; **C:** 1 ano de pós-operatório. Observa-se liberação das bridas e restauração da amplitude de movimento.

Caso 2: Paciente feminina, 32 anos, vítima de queimadura por álcool em membro superior esquerdo havia 7 anos. Na ocasião foi tratada em outro hospital com desbridamentos seriados e enxertias, porém evoluiu com retrações cicatriciais em axila e face anterior do membro superior esquerdo com prejuízo da função do membro (Figura 4).

Foi submetida a zetaplastias múltiplas em axila e fossa antecubital esquerdas. A evolução pós-operatória foi satisfatória, permitindo adequada movimentação da axila e da fossa antecubital do membro superior esquerdo (Figura 5).

DISCUSSÃO

As contraturas cicatriciais após queimaduras representam a complicação que mais frequentemente exige intervenção cirúrgica reparadora⁶. Elas acometem principalmente as articulações, determinando limitação da amplitude de movimento e deformidade em flexão.

Existem diversos métodos para correção das retrações cicatriciais em axilas, porém a zetaplastia se destaca por sua simplicidade e eficácia. A zetaplastia consiste na transposição de dois ou mais retalhos

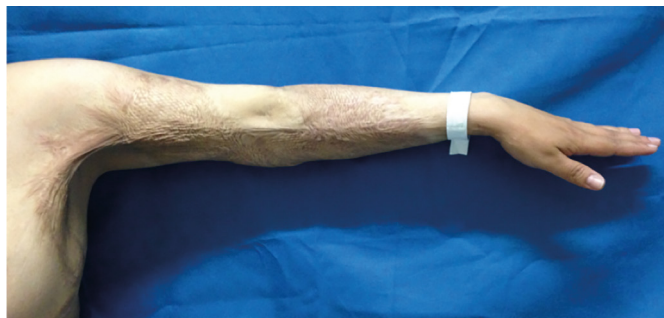

Figura 4. Caso clínico 2. Foi solicitado ao paciente que realizasse a abdução do braço esquerdo. Nota-se limitação da movimentação do membro.

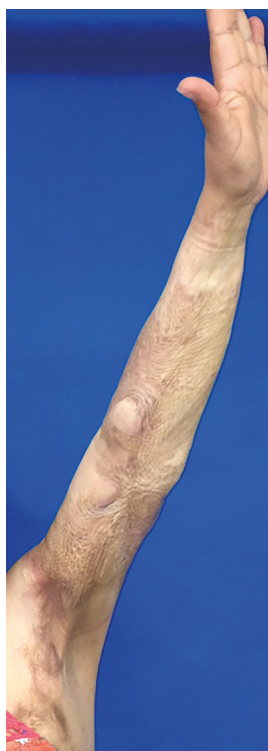

Figura 5. Pós-operatório caso 2. Pós-operatório de 1 ano evidenciando boa recuperação funcional com extensão completa do membro superior.

triangulares com o objetivo de modificar o eixo da cicatriz final. Os retalhos das zetaplastias frequentemente têm ângulo de 60° entre si, determinando um alongamento da cicatriz em 75%.

Tais retalhos podem ser elevados com segurança na pele cicatricial tomando-se a precaução de mantê-los relativamente espessos, isto é, com o tecido gorduroso subjacente; arredondar as pontas do retalho ao invés de mantê-las em ângulo agudo e suturá-los sem tensão.

A tática de planejamento proposta nesse estudo preconiza primeiro a marcação do retalho triangular localizado no ponto médio da retração axilar, o qual irá

avancar e cruzar o eixo da cicatriz, e a partir daí o desenho dos retalhos subsequentes com ângulo de 60° entre si. Acreditamos que essa sistematização da marcação facilita o planejamento e aprendizado da plástica em Z. Múltiplas zetaplastias menores são preferíveis a uma única zetaplastia maior, pois a primeira promove melhor quebra das linhas de tensão da pele e maior alongamento da cicatriz⁷.

Nos casos relatados, optou-se pela realização de múltiplas zetaplastias na região axilar. O aumento da amplitude de movimento do membro superior acometido resultou em melhora funcional e da qualidade de vida dos pacientes. Tais resultados corroboram os dados da literatura quanto à eficácia das zetaplastias em reparar retrações axilares pós-queimaduras.

Múltiplas zetaplastias em região axilar permitem a resolução de retrações cicatriciais pós-queimaduras de forma eficaz, simples e com baixa morbidade de área doadora. A sistematização da marcação pré-operatória, conforme demonstrado nesse estudo, facilita o aprendizado e execução da plástica em Z.

COLABORAÇÕES

MARM Análise e/ou interpretação dos dados; concepção e desenho do estudo; redação do manuscrito ou revisão crítica de seu conteúdo.

RRR Concepção e desenho do estudo; redação do manuscrito ou revisão crítica de seu conteúdo.

LMF Aprovação final do manuscrito.

REFERÊNCIAS

- Gibran NS, Heimbach DM. Current status of burn wound pathophysiology. *Clin Plast Surg*. 2000;27(1):11-22.
- Schneider JC, Holavanahalli R, Helm P, Goldstein R, Kowalske K. Contractures in burn injury: defining the problem. *J Burn Care Res*. 2006;27(4):508-14. PMID: 16819356 DOI: <http://dx.doi.org/10.1097/01.BCR.0000225994.75744.9D>
- Ramos RR, Okamoto RH. Sequelas de queimaduras. In: Ferreira LM. *Guia de Cirurgia Plástica*. 1a ed. Barueri: Manole; 2007.
- Richard R, Miller S, Staley M, Johnson RM. Multimodal versus progressive treatment techniques to correct burn scar contractures. *J Burn Care Rehabil*. 2000;21(6):506-12. DOI: <http://dx.doi.org/10.1097/00004630-200021060-00006>
- Oliveira CL, Arruda AM, Reis Filho GC, Santos L, Anbar RA. Tratamento cirúrgico de retrações axilares e mentotorácica com zetaplastia. *Rev Bras Cir Plást*. 2010;25(1):213-6.
- Nişanci M, Er E, Işık S, Sengezer M. Treatment modalities for post-burn axillary contractures and the versatility of the scapular flap. *Burns*. 2002;28(2):177-80. PMID: 11900943 DOI: [http://dx.doi.org/10.1016/S0305-4179\(01\)00090-0](http://dx.doi.org/10.1016/S0305-4179(01)00090-0)
- Cartotto R, Cicuto BJ, Kiwanuka HN, Bueno EM, Pomahac B. Common postburn deformities and their management. *Surg Clin North Am*. 2014;94(4):817-37. PMID: 25085090 DOI: <http://dx.doi.org/10.1016/j.suc.2014.05.006>

*Autor correspondente:

Mariana Alcantara Rodrigues de Moraes

Rua Botucatu, 740, 2º andar - São Paulo, SP, Brasil
CEP 04023-062

E-mail: mari74.alcantara@gmail.com